COLUMBIA LIBRARIES OFFSITE
HEALTH SCIENCES STANDARD
HX64071880
RD673 G74 1889 Ein Fall von Ruckenm
RECAP

Gowers, W.R. und Horsley, Victor
Ein Fall von Ruckenmarksgeschwulst
mit Heilung durch Exstirpation. 1889.

Columbia University
in the City of New York

College of Physicians and Surgeons

Library

Digitized by the Internet Archive
in 2010 with funding from
Open Knowledge Commons

http://www.archive.org/details/einfallvonrcke00gowe

Ein Fall

von

Rückenmarksgeschwulst

mit

Heilung durch Exstirpation.

Von

Dr. W. R. Gowers und **Victor Horsley.**

Uebersetzt

und

den Mitgliedern der Deutschen Gesellschaft für Chirurgie bei dem 18. Congress gewidmet

von

Dr. Bernhard Brandis,
Geh. Sanitätsrath in Aachen.

Mit 1 Tafel und 2 Holzschnitten.

Berlin 1889.
Verlag von August Hirschwald.
NW. Unter den Linden 68.

Ein Fall

von

Rückenmarksgeschwulst

mit

Heilung durch Exstirpation.

Von

Dr. W. R. Gowers und **Victor Horsley.**

Uebersetzt

und

den Mitgliedern der Deutschen Gesellschaft für Chirurgie bei dem 18. Congress gewidmet

von

Dr. Bernhard Brandis,
Geh. Sanitätsrath in Aachen.

Mit 1 Tafel und 2 Holzschnitten.

Berlin 1889.
Verlag von August Hirschwald.
NW. Unter den Linden 68.

RD673
G74
1889

Vorrede des Uebersetzers.

Indem ich die Uebersetzung dieser wichtigen Schrift, welche in Deutschland nur auszugsweise bekannt geworden ist, überreiche, habe ich nur den einen Wunsch, dass dieselbe mir soweit gelungen wäre, um von Jedem bis zu Ende gern gelesen zu werden. Denn der Leser wird finden, dass zwei Thatsachen daraus hervorgehen: Erstens die Möglichkeit, eine Rückenmarksgeschwulst aus ihren Symptomen zu erkennen, und zwar mit so genauer Ortsbestimmung, dass die Operation ausgeführt werden kann. Zweitens, dass es eine sichere, alle Schwierigkeiten überwindende Operationsweise giebt.

Der Grund, warum gerade ich die Uebersetzung übernommen habe, liegt darin, dass der betreffende Patient sich ein Jahr vor der Operation von mir behandeln liess — zu einer Zeit, wo nur ein einziges Symptom bestand — nämlich der Schmerz — freilich von so qualvoller Heftigkeit, an einem niemals wechselnden Punkte, dass man überzeugt war, einen aussergewöhnlichen Krankheitsfall vor sich zu haben, eine Diagnose aber trotz genauer, auch elektrischer Untersuchung unmöglich stellen konnte.

Aachen, im April 1889.

Krankheitsgeschichte von Dr. Gowers.

Capt. G., 42 Jahre alt, war bis zum Jahre 1884 vollständig gesund, litt nie an Syphilis. In den Jahren 1883 und 1884 hatte er mancherlei Sorgen und in letzterem Jahre traf ihn ein schwerer Unfall — seine Gattin wurde in seiner Gegenwart überfahren, während er demselben Schicksal nur dadurch entging, dass er sich auf den Rücken fallen liess. Kurz darauf fühlte er einen dumpfen Schmerz in der unteren Gegend des Rückens, den er auf jenen Unfall zurückführte und der nach wenigen Wochen verschwand. Erst im Juni 1884 trat ein anderer Schmerz auf unterhalb des linken Schulterblattes, und dieser bildete das Hauptsymptom während der ersten Zeit seiner Krankheit. Derselbe stellte sich plötzlich auf einem Spaziergange ein und blieb ungefähr einen Monat lang ununterbrochen gleich heftig, steigerte sich nur bei activer Bewegung und durch Schütteln des Wagens. Trotz wiederholter Untersuchungen war keine Erklärung dafür zu finden. Nach einiger Zeit mässigte sich derselbe, trat aber im Herbst und Winter gelegentlich wieder heftiger auf. Im nächsten Frühjahr wurde Capt. G. aufgefordert, in Geschäften nach China zu gehen und obgleich der Schmerz fast verschwunden schien, wurde dennoch vor der Abreise ein Londoner Arzt consultirt, der die Diagnose auf Intercostalneuralgie stellte und die Reise für zuträglich erklärte. Auf der Eisenbahnfahrt nach Brindisi, ebenso wie auf der Seereise und nach der Ankunft in China wurde der Schmerz wieder

so heftig, dass Patient kaum gehen konnte. Ein deutscher Arzt in Shangai vermuthete das Vorhandensein eines Aneurisma, was von zwei englischen Aerzten wieder bezweifelt wurde. Man gab Jodkalium und Digitalis in grossen Dosen: doch ohne Erfolg. Auffallend waren damals die Schwankungen in der Pulsfrequenz, welche Morgens manchmal 120, Abends nur 75 in der Minute betrug. Zu dem Schmerz traten wiederholte Ohnmachtsanfälle hinzu, wovon einige den epileptiformen Charakter zu haben schienen. Noch sehr leidend verliess Patient China im October 1885, um nach England zurückzukehren. Auf der Reise Besserung des Zustandes — Abnahme der Schmerzen: im December konnte Patient wieder etwas gehen, woran er überhaupt lediglich durch den Schmerz verhindert gewesen war. Nachdem noch mehrere Aerzte consultirt worden, ward der Winter im südlichen Frankreich verlebt. Im Frühjahr 1886 reiste er bei fortschreitender Besserung nach Constantinopel, wo der Schmerz fast ganz aufhörte. Als Patient wieder nach England zurückgekehrt war und der Schmerz sich wieder einstellte, ging er auf den Rath mehrerer Aerzte nach Aachen, wo die Qualen indessen so heftig wurden, dass Morphiumeinspritzungen gemacht werden mussten. Nach der Heimkehr im September wurde das Leiden noch schlimmer, so dass man neben Morphiumeinspritzungen auch Zugpflaster anwandte. Zu dieser Zeit wurde zum zweiten Male die Diagnose auf Aneurisma gestellt. Trotz des verschlimmerten Zustandes wurden auf den Wunsch des Kranken die Morphiumeinspritzungen bei Seite gelassen. Infolge des unaufhörlichen Schmerzes begann endlich sein Gemüthszustand zu leiden, Patient wurde reizbar, verlor die Selbstbeherrschung hin und wieder dergestalt, dass man geneigt wurde, ihn für geisteskrank zu halten und an der Richtigkeit seiner Angaben über den Schmerz zu zweifeln. Dies dauerte bis zum Ende des Jahres, wo er wieder nach London ging, um zwei ärztliche Autoritäten zu consultiren. Letztere stellten jedes organische Leiden in

Abrede und empfahlen eine Reise. Während der jetzt folgenden Monate Februar und März trat zuerst Schwäche der Beine deutlich zu Tage, zuerst des linken, dann auch des rechten Beines. Im April ging Patient für zwei Monate ins Ausland und hier geschah es, dass die Beine den Dienst vollkommen versagten, die Sensibilität einbüssten und dass Urinverhaltung hinzutrat. Dabei war des Kranken Gemüthszustand so auffallend verändert, dass man aufs Neue an seinen Angaben irre wurde. Unter solchen Umständen dachte man daran, das Weir-Mitchell'sche Verfahren zu versuchen. Ehe dies jedoch zur Ausführung kam, wurde Patient zu erneuter Untersuchung nach London gebracht. Am darauf folgenden Tage sah ich ihn im Verein mit Dr. Percy Kidd, der mit ihm befreundet war, ohne an der früheren Behandlung theilgenommen zu haben.

Der Zustand, den Capt. G. bei dieser Gelegenheit darbot, liess ein schweres organisches Leiden des Dorsaltheiles des Rückenmarkes erkennen. Es bestand absolute Lähmung der Beine und Verlust jeder Spur von Hautsensibilität bis zum schwertförmigen Fortsatze hinauf. In dieser Ebene und etwas weiter nach oben, also im Verlaufe des sechsten und siebenten Intercostalnerven wurde über heftigen Schmerz rund um den Thorax geklagt, der sich bei jeder Bewegung auf's höchste steigerte. Dabei anfallsweise tonische und clonische Krämpfe, sowohl in den Ober- als Unterschenkelmuskeln, woran auch die Bauchmuskeln theilnahmen. Die Blase war ausgedehnt und der durch den Catheter entleerte Urin enthielt Eiter. An der Wirbelsäule war weder Formveränderung noch Druckempfindlichkeit nachzuweisen. Dabei keine Spur von abnormer Pulsation, noch auch von sonstigen abnormen Auscultationsgeräuschen, die Brustorgane erwiesen sich als gesund. Die Entwickelung vollkommener Lähmung während der letzten Monate machte die Diagnose bis zu einem gewissen Grade leicht. Die Symptome waren charakteristisch für eine transversale Läsion des Rückenmarkes

etwas oberhalb der Mitte desselben. Die allmälig fortgeschrittene Paralyse erst des einen, dann des anderen Beines liess mit Bestimmtheit einen Druck auf das Rückenmark annehmen, und zwar musste der Druck von aussen her darauf ausgeübt werden. Wirbelcaries war mit Rücksicht auf die Abwesenheit einer Formveränderung und von Druckempfindlichkeit der Wirbel ausgeschlossen. Somit konnte die Diagnose nur schwanken zwischen Aneurisma mit Knochenschwund und directem Druck auf das Rückenmark und zwischen einem Tumor, der entweder vom Knochen aus, oder sonst innerhalb des Vertebralcanals gegen das Rückenmark hin gewachsen war und dieses comprimirte. War auch ein Aneurisma nicht absolut ausgeschlossen, so sprach doch das Fehlen jeglicher physikalischer Zeichen oder einer örtlich markirten Abschwächung des Rückgrats dagegen. Ob ein Tumor vom Knochen ausgeht, oder sonst im Innern des Canals, aber ausserhalb des Marks sich entwickelt hat, kann nur mit einiger Sicherheit zu Gunsten des ersteren Verhaltens entschieden werden, wenn sich irgend eine Volumszunahme am Knochen nachweisen lässt. Davon abgesehen kann die Diagnose nur mit Wahrscheinlichkeit, häufig nur mit einem sehr geringen Grade von Wahrscheinlichkeit gestellt werden.

Eine an der hinteren Seite der Wirbelkörper aufsitzende Geschwulst mag wohl Symptome erzeugen, die sich von solchen eines von den Rückenmarkshäuten entspringenden Tumors nicht unterscheiden lassen, in unserem Falle jedoch deutete das eine Symptom, welches am längsten bestanden hatte, nämlich der Schmerz, auf Reizung der hinteren Wurzeln der linken Seite und darum auf einen seitlichen Sitz der Geschwulst, wofür auch sprach, dass später zuerst das linke, dann das rechte Bein ergriffen worden war. Eine auf einer Seite des Rückenmarkes vom Knochen ausgehende Geschwulst würde mit mehr Wahrscheinlichkeit durch Hervorwölbung der Theile sich bemerklich gemacht haben, als wenn dieselbe auf den Wirbelkörpern ihren Sitz gehabt hätte. In unserem

Falle sprach die Abwesenheit irgend einer äusseren Schwellung einigermassen zu Gunsten der Annahme, dass die Geschwulst ganz und gar im Innern des Canals liegen müsse.

Der ganze Verlauf des Falles in Verbindung mit der Wirkungslosigkeit des Jodkaliums schlossen die Annahme eines syphilitischen Leidens aus. Die lange Dauer des zu Anfang aufgetretenen Symptoms sprach zu Gunsten einer nicht bösartigen Geschwulst.

Bei Gelegenheit meiner Beschreibung innerhalb des Rückenmarkscanals gelegener Geschwülste hatte ich früher schon die Ansicht ausgesprochen, dass die operative Entfernung der von den Rückenmarkshäuten ausgehenden Tumoren weniger gefährlich, als die der intracraniellen sein möchte. In unserem Falle waren Patient und dessen Angehörige einem energischen Einschreiten um so mehr zugeneigt, als in einem operativen Vorgange noch Hoffnung auf Heilung, sogar die einzige Hoffnung lag. Wenn es sich auch zeigen sollte, dass die Geschwulst wirklich nicht zu exstirpiren wäre, durfte man doch wenigstens hoffen, durch Entfernung der betreffenden Wirbelbögen oder durch Resection der in die Geschwulst eindringenden Nervenwurzeln die Leiden des Kranken zu mildern. Geschah dagegen nichts, so war der Tod nach monatelangem Leiden unvermeidlich. Von Dr. Percy Kidd und mir wurde noch Sir William Jenner hinzugezogen, der auch in Bezug auf das wahrscheinliche Vorhandensein einer Geschwulst mit uns übereinstimmte. Zugleich gab er seine Zustimmung zu der seiner Beurtheilung unterbreiteten Operation, vorausgesetzt, dass der Patient mit den Chancen derselben bekannt gemacht würde und darüber sich klar wäre, dass selbst die gelungenste Operation nur die Möglichkeit einer Rettung darböte. Capt. G. war jedoch nur zu geneigt, in Alles zu willigen, was die geringste Aussicht auf Linderung bieten könnte. So wurde Mr. Horsley aufgefordert, den Kranken zu untersuchen und wenn er es für richtig hielte, die Operation an ihm auszuführen.

Chirurgische Geschichte des Falles von Victor Horsley.

Ich besuchte Capt. G. am 9. Juni 1887 um 1 Uhr Mittags. Pat. befand sich in halb sitzender Stellung und klagte über grosse Schmerzen, welche anfallsweise in den unteren Extremitäten und im Bauche auftraten. Die Beine waren vollständig gelähmt und häufig von clonischen Krämpfen befallen, die so schmerzhaft waren, dass der Kranke laut aufschrie. Bei genauer Untersuchung des Rückgrats fand sich keinerlei Hervorragung und die einzige Unregelmässigkeit bestand in einer nicht bedeutenden, aber doch entschiedenen Druckempfindlichkeit an der linken Seite des sechsten Rückenwirbels. Bei Bewegung klagte Pat. über ein Gefühl, welches er eher mit Schwäche als mit Schmerz bezeichnete und in die Mitte des Rückens verlegte. Die Beinkrämpfe schienen nicht durch Bewegung des Rückens oder durch darauf ausgeübten Druck hervorgerufen zu werden: dagegen entstanden bei jeder Bewegung oder Beugung der Beine die heftigsten Schmerzen oder krampfhafte Flexionen derselben, was jede Ortsveränderung des Kranken äusserst schwierig machte. Zugleich mit absoluter motorischer Lähmung war auch gänzlicher Verlust der Sensibilität bis einschliesslich zum fünften Dorsalnerven hinauf vorhanden. Im linken vierten Intercostalraume schien die Sensibilität auch vermindert zu sein, doch liess sich dies zur Zeit nicht mit Sicherheit entscheiden[1]). Rechts war die Sensibilitätsstörung auf den fünften Zwischenrippenraum beschränkt, und zwar betraf dieselbe sämmtliche angewandten Reize. Blase und Mastdarm waren vollkommen gelähmt. Die Einführung des Metallkatheters wurde durch heftigen Urethralkrampf erschwert (nach der Operation, während der Krampfzustand noch andauerte, wurde ein Gummikatheter ohne Schwierigkeit angewandt).

[1]) Von welchem diagnostischem Werthe indessen diese leichte Affection des linken vierten Nerven in Beziehung auf die Folgen der Operation wurde, wird man später sehen.

In der der Operation vorangehenden Woche bewegten sich die Temperaturen des Patienten so ziemlich innerhalb der normalen Grenzen (zwischen 36,3 C. und 37,3 C. Morgens und 37,1 C. und 37,4 C. Abends).

Operation.

Am 9. Juni 3 Uhr 30 Min. Nachmittags. Aethernarcose. Patient auf rechter Seite in halb vorgebeugter Lage. Haut rasirt und mit Aether und 5 proc. Carbollösung gereinigt, Instrumente und Schwämme in derselben Lösung. Carbolspray während der ganzen Operationsdauer. Tiefer Einschnitt durch Haut und Zellgewebe vom 3. bis 7. Rückenwirbel. Die tiefe Fascie und die sehnigen Muskelansätze werden von den Dornfortsätzen getrennt, dann Querschnitt nach aussen durch Muskeln und Aponeurose, um alle Spannung zu vermeiden (siehe Bemerkungen). Starke Blutung, Gefässe mit Pincette gefasst. Losschälen der Muskeln von den Wirbelbögen und den Querfortsätzen. Letzteres geschah, worauf ich später zurückkommen werde, durch energischen Gebrauch des Messers. Ausstopfen der Wunde mit Schwämmen, während dasselbe auf der anderen Seite geschieht. Die Wundränder werden nun stark zurückgezogen und die Gefässe unterbunden. Dornfortsätze und Bögen lagen jetzt klar zu Tage. Dann wurden die 4., 5. und 6. Dornfortsätze mit einer kräftigen Knochenscheere dicht an der Basis abgetragen und der Bogen des 5. Wirbels mit einer $^3/_4$ zölligen Trephine angebohrt — deren Stachel in der Mittellinie. Der Knochen war hart und $^1/_{16}$ Zoll dick. Der Rest des Bogens wurde mittelst Knochenzange und Messer entfernt; grosse Schwierigkeit machten die Ligamenta subflava ihrer Zähigkeit wegen. Nach Entfernung der Bögen der 4., 5. und 6. Rückenwirbel wurde die Dura mater mit Leichtigkeit freigelegt, indem das bedeckende Fett in der Mittellinie eingeschnitten wurde. Dieses Fett ward zur Seite geschoben, worauf die Dura mater von normaler Spannung zu Tage trat. Etwas Abnormes war

nicht zu bemerken, ausser dass die Dura mater links der Knochenwandung dichter anlag (als natürliche Folge der links von der Medulla liegenden, die Dura nach aussen drückenden Geschwulst). Als jetzt die Wunde frei von Blut war, wurde die Dura mater in der Mittellinie mittels Pincette und Messer aufgeschlitzt. Cerebrospinal-Flüssigkeit floss reichlich aus, doch ohne abnormen Druck. Die Medulla ward nun 2 Zoll weit freigelegt, und zeigte sich von durchaus normaler Farbe und Consistenz. Ebenso erschienen die darauf verlaufenden Gefässe normal.

Der obere Theil der Wurzeln des 6. Nerven und der ganze Lauf des 5. Nerven bis zum Foramen intervertebrale waren, wie sich leicht einsehen lässt, vollständig freigelegt. Untersuchung der Medulla mittels Fingers und besonders mittels vorsichtigen Herumführens einer Aneurismanadel zeigte nichts Abnormes. Noch ein weiterer Bogen wurde nun je unten und oben entfernt; die Medulla in derselben Weise freigelegt und noch immer zeigte sich nichts Pathologisches. In diesem Augenblicke mochte es wohl scheinen, als ob genug geschehen wäre, ich aber konnte mich unmöglich entschliessen, die Sache unentschieden zu lassen. Da der Puls kräftig und die Narcose gut war, machte ich mich denn auch daran, noch einen Wirbelbogen am oberen Wundende zu entfernen. Da, als ich jetzt die Dura mater öffnete, kam auf der linken Seite des subduralen Raumes eine runde, dunkel gefärbte, bläuliche Masse zum Vorschein, etwa 3 Millimeter im Durchmesser, der linken Seite der Medulla und ihrer Wurzelzone dicht anliegend. Ich erkannte dieselbe gleich als das untere Ende einer Neubildung und entfernte rasch den darüber liegenden Wirbelbogen. Nach weiterem Oeffnen der Dura bekam ich die Geschwulst in ihrer ganzen Ausdehnung zu Gesicht. Es war ein ovaler mandelförmiger Körper von dunkler, bläulich rother Farbe, der mit seinem unteren Ende auf der obersten Wurzel des linken 4. Dorsalnerven ruhte und damit zusammenhing, gerade da, wo die hinteren Wurzeln sich zu einem

Stamme vereinigten. Die Geschwulst fluctuirte deutlich. Nach oben dehnte sie sich aus bis zum 3. Dorsalnerven, mit dem sie durch loses Bindegewebe, offenbar einer Arachnoidalfalte, zusammenzuhängen schien. Der Tumor nahm gerade die Stelle des Ligamentum denticulatum ein und war zwischen Dura und Medulla eingeklemmt. Die Pia mater und das Arachnoidalblatt der Medulla gingen deutlich ununterbrochen über die Oberfläche des Tumors hinweg und bildeten hier eine Art Kapsel. Zugleich schien es, als liesse sich der Tumor von der Medulla abheben, so dass man den Eindruck bekam, als ob er nicht in die Substanz hineingedrungen wäre. Ich schnitt daher diese Kapsel ein und fand denn auch, dass ich die Geschwulst leicht abpräpariren und aus der in dem Seitenstrang gebildeten Grube herausheben konnte. Nach oben zu geschah die Loslösung durch Einschneiden des losen Gewebes leicht, nach unten hing die Geschwulst fester mit dem vierten Dorsalnerven zusammen, und da dieser von untergeordneter Bedeutung war, schnitt ich den mit der Geschwulst verwachsenen Theil des Nerven ab. Die äussere Grenze des Tumors war von Cerebrospinalflüssigkeit umspült und bedurfte keiner Loslösung, aber als derselbe entfernt wurde, gab die innere auf der Medulla ruhende Fläche nach und es ergoss sich eine trübe, seröse Flüssigkeit, wodurch die Geschwulst um etwa $^3/_5$ ihrer früheren Grösse zusammenfiel. Die nach Entfernung der Geschwulst zurückbleibende Grube war natürlich zum grössten Theile nichts anderes, als der subdurale Raum, aber die Medulla hatte durch den Druck offenbar stark gelitten. Wahrscheinlich war daher, dass die Marksubstanz grösstentheils zerstört sei, wenigstens zeigte die Medulla hier, wo sie eingedrückt war, keine Neigung sich zu erheben, so dass die Grube während der ganzen Beobachtungsdauer bestehen blieb. Aus den gesprengten Adhäsionen blutete es ziemlich stark, was indessen durch Aufdrücken eines Schwämmchens nach wenigen Minuten wieder aufhörte. Die ganze frei gemachte Stelle der Medulla wurde nun mit

5 proc. Carbollösung abgetupft und die Blutgerinnsel entfernt. Nachdem die Schnittränder der Dura im Ganzen reichlich 4 Zoll lang an einander gelegt waren — jedoch ohne Suturen — wurden noch einzelne Gefässe unterbunden. Dann folgte die Vereinigung der grossen Wunde, zuerst durch Einlegen tiefer, die ganze Dicke der abgelösten Theile umfassender krummer Nadeln, welche mit Seidenfäden armirt $^1/_2$ Zoll von den Wundrändern ein- und ausgestochen wurden. Diese in Abständen von 1 Zoll eingelegten Suturen wurden fest zusammengezogen und dadurch die Höhle über der Dura mater dicht geschlossen. Die Hautränder nähte ich mit einer Anzahl oberflächlicher Pferdehaarnähte zusammen. Zwei Drains kamen in die Wunde zu liegen, ein kleines oberflächlich in das untere, und ein langes senkrecht bis zur Dura reichendes am oberen Wundende. Endlich ward ein in 5 proc. Carbollösung getauchter Gazestreifen darüber gedeckt und ein Carbolgazeverband angelegt, worauf der Kranke zu Bett gebracht wurde.

Die Geschwulst. Diese erwies sich unter dem Mikroskop als Fibro-Myxom. Dasselbe zeigte ein höckeriges Aussehen; die bereits erwähnte Cavität entsprach der unteren und äusseren Seite und stellte einen cystischen Raum dar,

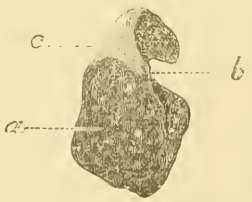

Photographie des Tumors in natürlicher Grösse.

a) Höckerige Oberfläche des soliden Geschwulsttheiles, welche in der Delle des Rückenmarkes gelegen war.
b) Offene Cavität des Tumors, deren Umhüllung bei der Operation zerriss.
c) Fibröse Kapsel, welche die Cystenwand bildete und aus einfachem Gewebe bestand im Gegensatz zur myxomatösen Structur von a.

welcher wohl durch eine frühere Blutung entstanden sein konnte. Die Bekleidung der Cavität bestand aus einer Art Kapsel, die von der Pia mater und der Arachnoidea abgegeben zu sein schien. Leider war der Inhalt bei der Operation verloren gegangen. Die Geschwulstmasse war auf dem Durchschnitt blass und homogen, liess aber stellenweise Anzeichen ihrer Trennung in einzelne Knoten erkennen. Da der Tumor, wie erwähnt, in einer dünnen Kapsel eingeschlossen war, soll diese zuerst und dann der Tumor selbst beschrieben werden.

1. Die Kapsel. Diese bestand aus zartem Bindegewebe, in dem die Grundsubstanz von deutlich mucinartiger Beschaffenheit war und zahlreiche Zellen eingebettet enthielt. Letztere waren erstens Leucocyten mit runden dunkeln Kernen, zweitens Bindegewebskörperchen mit schwach tingirten ovalen Kernen. Zahlreiche grössere Blutgefässe mit sehr dünnen Wandungen verliefen durch den äusseren Theil der Geschwulst. (Die Venen zeigten nur eine, höchstens zwei Schichten von Muskelfasern).

2. Die Substanz. Das Stroma war zusammengesetzt aus mucinartiger Grundmasse und aus Bindegewebszügen, welche durch dicht aneinander gelagerte spindelförmige Zellen gebildet waren.

Das Parenchym. Diese Bindegewebszüge umschlossen kuglige Hohlräume, welche vollständig angefüllt waren mit myxomatösem Gewebe, d. h. mit einer schleimigen Grundsubstanz, welche in Alcohol stark schrumpfte und zahlreiche verschieden geformte Zellen enthielt. Die Zellkerne waren theils rund und dunkel, theils oval und hell tingirt, theils elliptisch, spindelförmig und dunkel und endlich von sehr länglicher Gestalt mit ebenfalls dunkler Färbung. Diese letzteren waren so lang und schlank wie die Kerne glatter Muskelfasern.

3. Sehr spärliche Blutgefässe waren in der Substanz der Geschwulst sichtbar, darunter äusserst kleine Arterien und Venen mit zarter Adventitia.

4. Pigment. An sehr vielen Stellen fanden sich Haufen von Hämatoidinkörnchen hier und da deutlich in Zellen eingeschlossen, dagegen kein Zeichen von kürzlich, d. h. innerhalb der letzten zwei Jahre erfolgter Blutung.

Fernerer Verlauf des Falles.

10. Juni 1887. 1 Uhr Nachts. Patient ist unruhig, klagt über höchst schmerzhaften Krampf in Beinen und Blase — Gefühl von Ausdehnung der Blase. Urin, mittels weichen Katheters entleert, fliesst ab wie bei vollkommener Blasenlähmung. Sonst nichts verändert. $^1/_4$ Gran Morphium subcutan.

9 Uhr Morgens, Temperatur 36,4 C. (der Kürze wegen sei hier erwähnt, dass die Temperatur nie bis auf 37,8 C. stieg, die höchste Temperatur war 37,7 C. am 11. Juni, 4 Uhr Nachmittags, 48 Stunden nach der Operation. Die Temperatur wird also nicht mehr erwähnt werden, ihr Steigen und Fallen war wie beim Gesunden, Abends etwas höher als Morgens). Verbandwechsel. Wunde vollkommen reizlos. Drainröhren mit Blutgerinnsel verstopft, gereinigt und wieder eingelegt. Im Verbande beträchtliche Mengen blutig seröser, auch wohl Cerebrospinalflüssigkeit. Beim Umdrehen des Patienten, welches wegen heftiger Schmerzen im Bauche und linken Bein stets schwierig ist, wird ein gerötheter erhabener Fleck auf der linken Seite des Sacrums, der sich aber auch über die Mittellinie auf die rechte Seite ausdehnt, bemerkt. Die Wärterin behauptet bestimmt, dass vor der Operation kein Decubitus vorhanden gewesen sei — auch während der Operation wurde keiner von uns bemerkt Der Fleck wurde mit Borsalbe bedeckt und braucht, da er allmälig verschwand, nicht mehr erwähnt zu werden — nur am 13. Juni war ein Theil davon in der Mitte der Glutealfalte verfärbt, als ob die Haut hätte necrotisch werden wollen. Glücklicherweise vertrocknete auch diese Stelle.

11. Juni. Puls 112. (Der Puls schwankte nach der

Operation nur wenig, die Frequenz nahm allmälig ab und hielt sich zwischen 90—100 bis zur vollen Genesung.) Ausser dem Schmerz konnte für die Pulsfrequenz kein Grund gefunden werden. Patient klagt beständig über brennenden Schmerz in Bauch, Blase und Beinen, ausserdem über heftig schmerzhaften Krampf in der Blase und besonders im linken Bein. Letzteres wird häufig krampfhaft flectirt, das rechte nur sehr selten.

Es braucht kaum gesagt zu werden, dass der unbeschreiblich heftige Schmerz, der durch jede Bewegung hervorgerufen wurde, die Untersuchung der Beine u. s. w. thatsächlich unmöglich machte, denn die geringste Berührung erzeugte den clonischen Krampf, dem ein tonischer Krampf, d. h. ausgestreckte Starrheit der Extremität, unmittelbar nachfolgte, was über die Maassen qualvoll war.

Urin. Specifisches Gewicht schwankte zwischen 1024 und 1030, stark sauer, frei von Eiweiss und Zucker. Der Urin veränderte sich nicht — höchstens um ein Geringes in Beziehung auf specifisches Gewicht und wird nicht wieder erwähnt werden.

12. Juni. Verbandwechsel. Prima intentio, obgleich Wundränder etwas röthlich [1]). Absonderung leicht serös, doch flossen auch grosse Mengen Cerebrospinalflüssigkeit aus. Der kleine Drain, d. h. der untere, ward entfernt, der obere belassen; dies war ein Fehler, die Drainröhren sollten immer am zweiten Tage herausgenommen werden, da sich sonst eine Fistel bildet, durch welche der Ausfluss von Cerebrospinalflüssigkeit fortdauert, was erhebliche Störungen hervorrufen kann.

13. Juni. Patient klagt fortwährend über Schmerz, der ihn nicht schlafen lässt; subcutane Einspritzung von $^1/_2$ Gran

---

[1]) Auch in einem anderen Falle, bei welchem Cerebrospinalflüssigkeit die Wunde benetzte, habe ich die Wundränder und Nadelstiche injicirt gefunden, trotzdem dass Prima intentio eintrat.

Morphium brachte nur halbstündigen gestörten Schlummer. Es wurde daher Chloralhydrat 15 Gran und Bromkalium 90 Gran in 24 Stunden zu geben verordnet, mit welchem Mittel unter allmäliger Verminderung der Dosis bis Ende September fortgefahren wurde.

Es wird ein Clysma gegeben. Der Urin wird, so oft der Patient die Blase ausgedehnt fühlt, etwa alle 6 Stunden, mittels Katheters entleert, jedes Mal etwa 7 Unzen. Es ist wichtig zu erwähnen, dass nach des Patienten Angabe der Krampf der Bauchmuskeln durch Ausdehnung der Blase hervorgerufen wurde. Dieser Krampf war ein tonischer und dauerte an bis etwa 2 Monate nach der Operation.

14. Juni. Verbandwechsel. Wunde vollkommen vereinigt, Verbandzeug durchtränkt, doch weniger als am 12. An diesem Tage, dem fünften nach der Operation, liess Patient Abends 6 Uhr sieben, und um $^1/_2$10 Uhr sechs Unzen Urin — nicht willkührlich, sondern lediglich durch Reflexaction vonseiten des eben sich erholenden Lumbarcentrums. Patient weiss nicht, dass er Harn lässt, obgleich das Gefühl schon anfängt zurückzukehren.

15. Juni. Sensibilität gegen Berührung stellt sich rasch wieder ein, nur der linke Fuss bleibt noch gefühllos. Wegen des heftigen Schmerzes, den die durch Berührung der Beine hervorgerufenen Krämpfe verursachen, wurden weitere Beobachtungen, wie z. B. über den Transfert von schmerzhaften Empfindungen, Kälte- und Wärmegefühl u. s. w. unterlassen, es ist aber kaum zweifelhaft, dass das Gefühl für Berührung und Schmerzreize gegen den zehnten Tag nach der Operation zurückkehrte. Eine Zeit lang blieb noch ein subjectives Gefühl von Wärme, besonders in der linken Extremität. Verbandwechsel. Obere Drainröhre entfernt. An diesem Tage wurde Abends 5 Uhr zum letzten Male der Katheter angewandt. Patient urinirte von nun an, etwa 10 Mal in 24 Stunden, im Durchschnitt jedes Mal etwa 4 Unzen, grösste Menge 8, geringste 2 Unzen.

Am 23. Juni, also 14 Tage nach der Operation, war die Häufigkeit des Harnens auf 6 Mal in 24 Stunden herunter gegangen, also normal. Der Schmerz blieb derselbe, war manchmal höchst qualvoll. Patient äusserte, er litte mehr, als vor der Operation.

16. Juni. Die Krämpfe fingen an diesem Tage an, auf die linke Seite und zwar auf die untere Extremität beschränkt zu sein. Beträchtliche Mengen von Cerebrospinalflüssigkeit ergossen sich durch die kleine Fistel des oberen Drainloches.

22. Juni. Patient macht gute Fortschritte. Appetit besser u. s. w. An diesem Tage erste deutliche Bewegung des Beines im rechten Hüftgelenke durch willkürliche Anstrengung. Als Patient diese erste Bewegung ausführte, bezeichnete er dieselbe als Folge des Krampfes, nicht als eigentlich selbstständig ausgeführt, offenbar weil das Muskelgefühl in Folge abnormer Functionen noch mangelhaft war. Gleiches fand statt, als später die erste Bewegung des linken Beines gelang. (Auch habe ich ähnliches beobachtet in einem kürzlich von mir behandelten Falle, wo durch Wirbeltrepanation der Druck auf das Rückenmark und dadurch die Lähmung der Beine gehoben wurde). Die Wiederkehr der Muskelkraft zeigte sich nun auch weiter hinunter bis zum Fuss.

Der Schmerz war jetzt zeitweise noch heftig, trat jedoch nur anfallsweise auf, was wohl mit Recht als eine günstige Veränderung angesehen wurde.

20. Juli. Um diese Zeit machte sich die motorische Kraft im linken Bein wieder bemerkbar, ebenso wie früher beim rechten Bein von der Hüfte abwärts. Das Datum lässt sich dafür nicht genau angeben, anscheinend war diese Veränderung schon einige Tage vor dem 20. vorhanden, aber die Beobachtung war unsicher gemacht, theils durch die mit dem Versuche verknüpfte Anstrengung, theils durch die dabei stattfindenden krampfhaften Contractionen, da das Muskelgefühl des Patienten aus oben angeführtem Grunde nicht zu Hülfe kam.

Ferner verminderte sich der Ausfluss der Cerebrospinalflüssigkeit allmälig und versiegte etwa 6 Wochen nach der Operation unter der Wirkung eines in Borsäurelösung getauchten und auf die Fistelöffnung befestigten Gazebausches.

Am 13. August 1887 wurde Patient an die Küste geschickt, die Controlle über Blase und Mastdarm so wie Motilität und Sensibilität der gelähmten Extremitäten hatte er zurück erlangt, auch nahm der Schmerz immer mehr ab und war auf die linke Seite beschränkt. Zur Verhütung einer Kyphosenbildung, sowie zum Schutze der Narbe wurde ein Stützapparat angelegt, bestehend aus einem stählernen Beckengurt, an dem zwei Achselhöhlenkrücken befestigt waren.

17. November. Patient beantwortet die an ihn gestellten Fragen folgendermaassen: „Ich mache, wie mir scheint, gute Fortschritte. Mit Hülfe von zwei Stöcken unternehme ich täglich einen Spaziergang durch den Garten und mache eine einstündige Ausfahrt. Rücken und Beine sind noch schwach, Nachts habe ich noch ziemlich viel Schmerzen und mein Schlaf ist unterbrochen; aber in jeder Hinsicht befinde ich mich viel besser. Fällt das Gehen mir auch schwer, so sind die Bewegungen der Beine doch natürlich und bessern sich täglich.“

Zu dieser Zeit wurden, wie überhaupt seit Ende Juli, passive Bewegungen, verbunden mit Massiren der Beine, vorgenommen.

24. Januar 1888. Patient hatte die Freundlichkeit, sich den Mitgliedern der Medico-chirurgischen Gesellschaft vorzustellen. Das einzig Auffallende an ihm war ausser der Operationsnarbe sein Gang, derselbe war wie steif durch Ermüdung. Er konnte übrigens 3 englische Meilen mit Leichtigkeit zurücklegen. Die Narbe war sehr fest, in der Gegend des fünften Wirbelbogens und Dornfortsatzes fast von knöcherner Härte.

21. Februar. Heute sah ich den Patienten wieder, Pat. fährt fort, rasche Fortschritte zu machen, der Gang wird

freier und natürlicher, Pat. steht im Begriff, seine Beschäftigung wieder aufzunehmen.

6. Juni. Pat. schreibt mir, dass er sich ausgezeichneter Gesundheit erfreue, als besten Beweis führt er an seine 16stündige unter vielem Stehen und Gehen überwundene Tagesarbeit.

Bemerkung. Da dies der erste Fall ist, wo eine auf dem Rückenmark sitzende Geschwulst frei gelegt und entfernt wurde, dürfte es geboten sein, die Gründe, welche zu dem oben beschriebenen chirurgischen Eingriffe geführt haben, auseinanderzulegen, zugleich möchte aber auch ein Rückblick auf die Literatur über Geschwülste des Rückenmarks und dessen Häute lehrreich erscheinen.

Operationsmethode.

Die Operation der Rückgratstrepanation ist schon von Heister[1]) angegeben worden, bis jetzt ist sie indessen nur bei Rückgratsverletzungen zur Sprache gekommen. Die Operation ist nach Erichsen's Chirurgie seitdem etwa 30 Mal aus-

---

[1]) Es dürfte angebracht sein, Heister's Worte hier wiederzugeben. Er sagt in seiner Chirurgie, neue Auflage, Nürnberg 1752, II. Buch, S. 184, 185:

Wenn aber die Fractur so gross und hefftig, dass dadurch das Rückenmark selbst zerquetscht und verletzt ist, so folget gemeiniglich bald der Tod. Dennoch, weil auch solche Patienten nicht zu verlassen, soll man wohl untersuchen wie die Fractur beschaffen; Und wenn man etwa spühret, dass Trümmer von den Wirbelbeinen ganz abgebrochen, selbige herausnehmen; wesswegen man aber offt eine Incision machen muss. Sollten Stücke von den gebrochenen Beinen das Rückenmark drücken, muss man solche entweder mit den Fingern oder mit dienlichen Elevatores oder Zangen trachten in die Höhe zu heben oder wo sie los sind, ganz heraus zu nehmen. Nachdem muss man suchen, die Wunde von aller Unreinigkeit wohl zu reinigen, dieselbe mit balsamischen Medikamenten versehen, und endlich wiederum, wo möglich zur Heilung zu bringen trachten.

geführt worden, hat jedoch von Anfang an den grössten Widerspruch erregt, ohne Zweifel weil sie ausgeführt wurde zu einer Zeit, wo Lister's Antisepsis noch nicht existirte und wegen der nach Freilegung der Dura mater und des subduralen Raumes häufig auftretenden Sepsis in Verruf gekommen war. Aber die Operation ist von Einigen auch, offenbar wegen mancherlei Schwierigkeiten in der Ausführung u. s. w. widerrathen worden — man hat sie eben für eine sehr schwierige und gefährliche Operation gehalten. So sagt z. B. Herbert Page 1881 mit Rücksicht auf Trepanation in Fällen von Rückgrats-Fracturen: „Die vor vielen Jahren vorgeschlagene Trepanation der Wirbelsäule hat in der Chirurgie keine Fortschritte gemacht, wird auch wahrscheinlich keine machen .... Die Operation liegt nicht im Bereiche der praktischen Chirurgie.“ Indem Page diese Meinung ausspricht, war er ohne Zweifel unter dem Eindrucke jener eben angedeuteten Schwierigkeiten und Gefahren, die, wie ich bemerken muss, in Wirklichkeit nicht vorliegen.

Anders drückt sich schon Erichsen in der neuesten Auflage seiner Chirurgie aus: „Die Operation, sagt er, ist nicht absolut gefährlich, hat als solche den Tod gewiss nicht oft herbeigeführt, dafür aber sicher in manchen Fällen Hülfe gebracht.“ Den letzten Punkt werde ich bei Gelegenheit der von mir gesammelten Fälle besprechen, während gegen die Operation erhobene Bedenken durch kurze Beschreibung meiner Operationsweise am besten widerlegt werden. Was zunächst gegen die Operation vorgebracht wurde, war:

1. die Blutung;
2. die Schwierigkeit, den Wirbelcanal frei zu legen;
3. technische Schwierigkeiten in der Behandlung der Wirbelfracturen;
4. die Hoffnungslosigkeit bei Verletzung des Rückenmarkes überhaupt;
5. die septische Infection.

Die ersten drei Punkte können zusammen beleuchtet

werden. Im Verlauf einiger Experimente am Rückenmark, die ich 1886 (Brain Vol. IX.) ausführlich beschrieben habe, fand ich, dass die in den Büchern angegebene Methode, die Knochen der Wirbelsäule frei zu legen — nämlich durch Ablösung der Muskeln mittels stumpfer Instrumente — weit entfernt, die Blutung zu verhüten, dieselbe erst recht zu begünstigen geeignet ist. Man muss im Gegentheil das Messer rasch und energisch gebrauchen, während die Weichtheile kräftig zurückgezogen werden. Ich muss dabei bemerken, dass ich stets nothwendig gefunden habe, die tiefe Fascie zu trennen, und zwar nicht allein längs der Dornfortsätze, sondern auch in der Mitte des Längsschnittes in querer Richtung zu derselben, um bei Trennung der Seitentheile der Wunde jede Spannung zu heben; in extremen Fällen mag sogar die Vertebralaponeurose an mehr als einer Stelle eingeschnitten werden müssen, was übrigens die rasche Wundheilung in keiner Weise hindert. Der heftigen Blutung, welche der Ablösung der Muskeln folgt, wird man am besten Herr, wenn jede nur sichtbare blutende Stelle mit Pincetten gefasst und dann die ganze Incision auf der betreffenden Seite mit Schwämmen rasch ausgestopft wird, während der Operateur auf der anderen Seite die Operation fortsetzt. Auf diese Weise steht selbst die heftigste Blutung in wenigen Minuten, auch wenn man dadurch etwas aufgehalten werden sollte, so ist die Zeit keineswegs verloren; denn die nachfolgende Durchtrennung der Knochen lässt sich nur bei ganz trockener Wunde, wie man sie durch das eben beschriebene Verfahren erhält, gut ausführen. Das Periost kann nach Ablösung der Muskeln ohne Schaden für seine Vitalität mittels passenden, gebogenen Elevators abgeschabt und zurückgeschlagen werden. Handelt es sich um Fractur der Dornfortsätze oder der Bögen, so lässt die sich leicht erkennen, wenn man nach Erichsen die Knochen mit einer starken Zange fasst und hin und her bewegt. Nach Durchtrennung der Ligamente mit dem Messer, dessen Schneide gegen den Knochen gerichtet sein muss, um

jede unliebsame Verwundung edler Theile zu vermeiden, lässt sich die Extraction der Fragmente ohne Schwierigkeit ausführen. Sind jedoch, wie in dem vorliegenden Falle, die Wirbel vollkommen intact, so wird die möglichst rasche Entfernung der Knochen zu einer Aufgabe von ganz besonderer Wichtigkeit.

Nach zahlreichen Versuchen an Hunden habe ich folgendes Verfahren angenommen: Der Dornfortsatz des zu entfernenden Wirbelbogens wird an der Basis mit einer kräftigen Knochenscheere abgetragen, worauf die Bogentheile als unregelmässige Ebene vor uns liegen und den Gebrauch des Trepans unter den gewöhnlichen Vorsichtsmassregeln gestatten. Die Trepankrone sollte fast den Durchmesser des Wirbelkanals haben, was natürlich verschieden sein kann, je nach der Grösse und dem Alter des Patienten. Sind mehr denn ein Bogen zu entfernen, so kann man sich sehr gut einer Wirbelsäge bedienen, um die Knochenplatte theilweise zu durchsägen, worauf die Trennung mit der Knochenscheere vollendet wird.

Da in allen diesen Fällen die Wundhöhle tief ist, die Wände steil abfallen und verhältnissmässig unnachgiebig sind, so habe ich eine besonders geformte Knochenscheere für diesen Theil der Operation anfertigen lassen. Die beiden Scheerenklingen stehen im Winkel von etwa 120° mit zwei kurzen Armen in Verbindung, die im Scheerengelenk sich vereinigen und dann sich in zwei lange, gewöhnliche, am Gelenk scharf abgebogene Handgriffe fortsetzen, sodass der horizontale Schnitt in der Tiefe damit ausgeführt werden kann.

Schwieriger als die Durchtrennung der Knochen ist die Loslösung der Ligg. subflava, was rasch und sicher nur unter stetem Gebrauch eines scharfen Messers gelingt. Nach Entfernung der Knochen finden wir bekanntlich die Dura mit einem eigenthümlichen, sehr gefässreichen Fettlager bedeckt. Wird dieses nebst dem losen Bindegewebe nicht in der gleich zu beschreibenden Weise behandelt, so kann es durch reich-

liches Bluten und auch durch seine Elasticität sehr störend werden, indem die Dura verdeckt und verdunkelt wird. Da seine zahlreichen Blutgefässe aus den Spinalarterien und dem Vertebralvenenplexus kommen, muss man sich, um diese möglichst zu vermeiden, beim Einschneiden des Fettes streng an die Mittellinie halten. Geschieht dies, so ist die Blutung sehr gering, aber nun kommt hinzu, dass die Dura mater von dem Fett vollkommen bedeckt wird. Letzteres kann indessen mit breiten Haken zurückgehalten, gegen die Seiten des Vertebralkanals angedrückt und so für einige Minuten oder Sekunden, während die Dura mater gespalten wird, aus dem Operationsfelde entfernt werden. Dieses Fettgewebe ist äusserst schwammig, scheint unter dem Drucke zusammen zu schrumpfen und bleibt dann während der ganzen übrigen Operation ausser Sicht.

Der folgende Punkt betrifft die Behandlung der Dura mater u. s. w. Oeffnet man dieselbe gerade in der Mitte, so lässt sie sich hinreichend zurückziehen, um das ganze Rückenmark und den subduralen Raum freizulegen. Ist die Längsincision sehr kurz, etwa weniger als $^1/_2$ Zoll lang, so wird man einen Querschnitt darauf setzen müssen, um die ganze subdurale Region zu Gesicht zu bringen. Bei einer langen Incision, wie in unserem Falle, kann man sich auf den Längsschnitt beschränken.

Von einiger Bedeutung wird nun das Ausfliessen der Cerebrospinalflüssigkeit, die bei dem Einschneiden der Dura so reichlich hervorströmt, dass die Wunde davon förmlich überschwemmt wird und das feine Behandeln des Rückenmarks nichts weniger als begünstigt. Das Beste ist die Flüssigkeit so lange mit einem Schwamme aus der Wundhöhle auszutupfen, wie sie eben fliesst. Wird der Patient nicht bewegt und dessen Kopf nicht gehoben, so hört das Ausfliessen bald auf und das Rückenmark lässt sich frei übersehen. Nach der Betrachtung desselben kann man es zart und vorsichtig befühlen und indem man es gegen die

Wirbelkörper andrückt, jede Veränderung in seiner Consistenz wahrnehmen. Vermuthet man die Gegenwart eines Knochensplitters oder einer Neubildung, die etwa auf die Vorderfläche drücken könnte, so führt man eine Aneurismanadel von der Seite her vorsichtig um das Rückenmark, um diesen Theil auch zu untersuchen. Während der Eröffnung der Dura mater und der Beschäftigung mit der Cerebrospinalflüssigkeit muss natürlich zugleich die Beschaffenheit der Dura beachtet werden, ob sie Symptome von Entzündung oder Ausdehnung erkennen lässt. Dass sie in Folge von Bluterguss roth, durch Eiter gelb gefärbt sein muss, braucht kaum erwähnt zu werden. In Fällen, wo die Dura infolge von Trauma oder von Caries nach hinten gegen die Wirbelbögen angedrückt ist, muss man bei der Anwendung des Trepans sehr vorsichtig sein, noch mehr aber beim Herausheben des Knochens, da die Dura an der vorderen Fläche der Bögen durch fibröse Stränge, welche mit dem Messer durchtrennt werden müssen, adhäriren kann.

Eine schwierige Frage, die auch jetzt noch experimentellen Untersuchungen unterliegt, ist die, unter welchen Verhältnissen es rathsam erscheint, die Incision der Dura zu vernähen oder offen zu lassen. Im vorliegenden Falle habe ich trotz der beträchtlichen Länge der Incision das Letztere gewählt, zweifle aber nicht daran, dass die Wunde in der Tiefe des Drainkanals schneller geheilt wäre, wenn ich die Durawunde durch eine vielleicht nur theilweise Naht vereinigt gehabt hätte[1]). Ein anderer Punkt, wenn auch nur von theoretischem Interesse, besteht in der Möglichkeit einer narbigen Verwachsung des Grundes der Wunde mit der hinteren Fläche der Dura und des Rückenmarkes sowie mit den hinteren Nervenwurzeln.

Seit den Untersuchungen von Schiff 1851 ist es den Physiologen bekannt, dass die Hinterstränge die Leiter sind

[1]) Dasselbe habe ich seitdem mit Erfolg gethan.

für schmerzhafte Eindrücke, was an einem vollkommen ätherisirten Thiere, bei dem also jede Schmerzempfindung aufgehoben ist, auf folgende Weise demonstrirt werden kann: Reizt man bei einem solchen Thiere die verschiedenen Stränge des Rückenmarkes mit einer scharfen Spitze oder mit einem anderen Gegenstande, so erhält man keine Reflexaction, d. h. keine unwillkürliche Bewegung, ausser wenn man die Hinterstränge reizt. Diese ebenso wie eine andere gleich zu nennende Thatsache ist darum bemerkenswerth, weil sie eine besonders tiefe Narkose bei derartigen Operationen nöthig macht. Die zweite offenbar nicht allgemein bekannte Thatsache ist die grosse Empfindlichkeit der Dura mater spinalis.

Beim Hunde ist dies besonders auffallend, denn selbst bei tiefer Narkose können durch mechanische Reize der Dura ebenso wie der Hinterstränge gelegentlich Reflexbewegungen hervorgerufen werden. Es ist daher sehr nothwendig, dass der Patient gerade in dem Augenblicke, wo die Dura mater mit der Pincette gefasst wird, um incidirt zu werden, oder wenn irgend eine feine Incision in der Nachbarschaft der Hinterstränge gemacht werden soll, sich in allertiefster Narcose befindet, damit jede Reflexbewegung, die sehr unglückliche Folgen haben könnte, vermieden wird.

Um nun zu den obigen Bemerkungen zurückzukehren, hätte man wohl erwarten können, dass in Folge der ausgebreiteten Vernarbung zwischen den tiefsten Partien der Wunde, der Dura mater und den hinteren Nervenwurzeln Verwachsungen eingetreten wären, welche bei Bewegungen des Rückgrats Schmerzen hätten verursachen müssen. Dass diese Vermuthung sich jedoch nicht bestätigt hat, geht daraus hervor, dass die nach der Operation noch andauernden Schmerzen nur die Fortsetzung derjenigen vor der Operation vorhandenen gewesen und jetzt Januar 1888 in Wirklichkeit verschwunden sind.

Die Hoffnungslosigkeit der Rückenmarksverletzungen.

Die Betrachtung dieses Punktes ist natürlich nur wichtig in jenen Fällen, wo vollständige Erweichung des Rückenmarkes diagnosticirt wird, oder wo es sich darum handelt, dasselbe von den Folgen einer Wirbelfractur durch die Operation zu befreien. Ich gehe auf diese Frage um so lieber ein, als ich in der Lage bin, deren ganze Tragweite an einem Falle aus der Praxis des Dr. Buzzard darzuthun, den ich im verflossenen Sommer operirt habe. Der Kranke war in einem Steinbruche verunglückt und aus der Provinz in einem sehr bedenklichen Zustande nach dem Hospital für Gelähmte und Epileptische gebracht worden. Bewegung und Sensibilität waren vollständig gelähmt und die Controle über Blase und Mastdarm war verloren gegangen. Der Urin reagirte alkalisch und enthielt Eiter, das Schlimmste aber bestand in einem grossen, rasch entstandenen Decubitus, welcher sich auf der ganzen Kreuzbeinfläche, besonders tief auf der linken Seite desselben, auf beiden Fersen und am linken Oberschenkel befand.

Dr. Buzzard und ich waren darin einig, dass der Kranke nicht lange leben könnte, wenn er nicht von den dringendsten Symptomen befreit würde. Bei der Untersuchung erschien der Dornfortsatz des 11. Wirbels etwas breiter als normal, mehr hervorstehend und entschieden empfindlich, ausserdem deutete Patient mit Bestimmtheit auf diesen Punkt als den Ausgangspunkt seiner Lähmung. Es wurde daher entschieden, den Sitz der Fractur frei zu legen und wo möglich die auf das Rückenmark drückenden Fragmente zu entfernen. Nachdem der Kranke auf die Seite gelegt und chloroformirt worden war, wurde über dem vorstehenden Wirbel ein Längsschnitt gemacht, die Weichtheile wurden, wie oben beschrieben, auseinandergehalten. Der Dornfortsatz des 11. Rückenwirbels zeigte sich jetzt beweglich, aber zwischen den oberen und

unteren Wirbel nach vorne zu eingeklemmt. Derselbe wurde mit einer Löwenzange gefasst und nach Losschneiden aller ligamentöser Verbindungen entfernt. Nach der Extraction sah man, wie die Dura nach hinten gegen die Bogenschenkel des 10. Rückenwirbels angedrückt war. Dieser Wirbelbogen wurde also auch noch entfernt. Da die Dura ganz normal aussah, wurde sie an ihrer Hinterfläche nicht eröffnet, als aber zur Untersuchung der Vorderfläche eine Aneurismanadel herumgeführt wurde, kam es zu einer feinen Verletzung derselben und zum Ausfluss ganz normaler Cerebrospinalflüssigkeit. Dabei bemerkte man weder Anzeichen von Druck auf die Dura mater oder deren Inhalt, noch auch von Hämorrhagie. Die Wunde wurde daher geschlossen, ein Drainrohr gerade in der Mitte eingelegt und antiseptisch verbunden. Der weitere Verlauf des Falles war höchst interessant. Obgleich nämlich die Operation auf die motorische Lähmung keinen Eindruck machte und die Sensibilität nur in geringem Grade verbessert wurde, ward der Decubitus sofort sistirt, so dass die Wunde heilte. Aber noch merkwürdiger war, dass der Urin gleich nach der Operation sauer reagirte. Das Drainrohr wurde am 2. Tage entfernt und die Wunde heilte binnen sieben Tagen, ohne die geringste Spur von Eiterung.

In diesem Falle war ohne Zweifel die Einklemmung des Rückenmarkes im Augenblicke der Verletzung so heftig erfolgt, dass dasselbe für seine Functionen thatsächlich durchgetheilt wurde. Obgleich es sich auch bei der Operation zeigte, dass Theile des Wirbelbogens auf die Medulla drückten, so schien der von denselben ausgeübte Druck doch nicht hinreichend, um die Schwere der Symptome zu erklären, weshalb, wie gesagt, angenommen wurde, dass der wirklich das Mark zerstörende Druck im Augenblick des Unfalles stattgefunden haben musste. Wäre nun in diesem Falle die obige Regel maassgebend gewesen, so hätte der Kranke sein Leben einbüssen müssen und folgt daraus, dass es in Anbetracht unserer noch lückenhaften Kenntnisse Pflicht ist, in

jedem vorkommenden Falle zu operiren, da wir möglicherweise nützen und, um mit Erichson zu sprechen, bei streng antiseptischem Verfahren sicherlich nicht schaden können. Wie unrecht es ist, aus dem Grunde zu verzweifeln, weil der Schwere der Verletzung gegenüber der mögliche Erfolg des chirurgischen Eingriffes zu wenig lohnend erscheinen möchte, dafür bietet der Fall, dem diese Seiten gewidmet sind, ein schlagendes Beispiel, denn nichts konnte einen hoffnungsloseren Eindruck machen, als wenn man die tiefe durch den Druck der Geschwulst verursachte Grube des Rückenmarkes betrachtete. Erschien doch der Seitenstrang fast wie durchgetrennt — und dennoch erfolgte vollkommene Herstellung der Bewegung und der Sensibilität, ohne Zweifel, weil der ausgeübte Druck nur langsam und allmälig gewirkt hatte. Es ist somit, wie ich wiederholen möchte, die Wirbeloperation in solchen Fällen gerechtfertigt, während das Nichtoperiren als Unterlassungssünde bezeichnet werden darf[1]).

Die septische Infection.

Die Möglichkeit derselben ist natürlich dieselbe wie bei jedem chirurgischen Eingriff und kann nur vermieden werden, wenn man Lister's antiseptische Grundsätze ganz genau befolgt. Die Wirbelgegend ist höchstens insofern den septischen Infectionen besonders ausgesetzt, als der subdurale Raum für die Fäulnisserreger einen besonders geeigneten Nährboden abgiebt. Aber wie ich schon wiederholt bei Gelegenheit der Schädeloperationen erörtert habe, lässt sich diese Gefahr durch Desinfection mittels 5proc. Carbolsäure u. s. w. abwenden. Zu steter Irrigation der Wunde eignet

[1]) Seitdem dies geschrieben wurde, habe ich in 2 weiteren Fällen die Wirbeloperation ausgeführt, in beiden heilte die Wunde ohne jegliche Zwischenfälle. In einem Falle lag Fractur vor, der andere war ein Fall von Caries des 2. und 3. Halswirbels mit Lähmung aller vier Extremitäten. Am 8. Tage nach der Operation kam die Bewegung der Beine zurück und später die der Arme.

sich nichts besser als der Spray. Die Drainage der Wunde ist um so leichter, als der Kranke meistens auf dem Rücken liegt — und kann vollkommen hergestellt werden durch ein Drainrohr, welches höchstens 48 Stunden lang liegen bleibt.

Somit glaube ich gezeigt zu haben, dass die Trepanation der Wirbelsäule eine verhältnissmässig leichte, sichere und berechtigte Operation ist, deren Gefahren nicht grösser sind, als bei anderen Wunden. Septische Meningitis hat allerdings den Tod zur Folge, kann indessen in 1000 Fällen 999 Mal vermieden werden.

Gehen wir nun über zu den von mir gesammelten Fällen.

Geschwülste der Rückenmarkshäute.

In Büchern und Journalen habe ich 58 Fälle gefunden und unten zusammengestellt. Die Zahl kann zwar nicht erschöpfend genannt werden, doch wird sie wohl genügen, um die am Ende dieser Abhandlung gezogenen Schlussfolgerungen zu begründen. Bei jedem Falle habe ich so viel wie möglich die hervorragendsten Punkte, worauf sich später unsere Diagnose stützen muss, bezeichnet. Da in der Mehrzahl der Fälle die Befunde vollkommen unvorhergesehene waren, lässt sich leider selbst bei den genau berichteten ein zutreffender Vergleich derselben untereinander nicht ziehen. Man wird also in Zukunft auf einige für die Vergleichsdiagnose wichtige Punkte, die noch mehr aufgeklärt werden müssen, als es uns gelungen ist, achten müssen. Besonders hat dies Bezug auf Fälle, wo der Druck durch eine parasitäre Cyste ausgeübt wird und keine andere als eine operative Behandlung angezeigt ist. Eine Zusammenstellung solcher Fälle ist kürzlich von Maquire, Brain, Januar 1888, p. 451, gemacht worden, worauf wir verweisen müssen. Einige Fälle sind zum Vergleich den unserigen beigefügt.

Wo unsere Kenntnisse noch besonders lückenhaft sind, wird sofort klar werden bei der Zusammenstellung der That-

sachen, die in den gesammelten Fällen sich hervorgehoben finden, ebenso wie aus der Krankheitsgeschichte unseres Falles.

Anmerkung des Uebersetzers. Die Zusammenstellung der gesammelten Fälle, welche mit ihren Einzelheiten im englischen Original tabellarisch angeordnet stehen, musste in der deutschen Uebersetzung in einfacherer Form erfolgen, jedoch ist dabei die Reihenfolge der für die Schlussfolgerungen wichtigen und hervorragenden Punkte sorgfältig beibehalten worden. Wo einzelne derselben unberücksichtigt geblieben sind, waren die Quellen in Beziehung darauf lückenhaft.

Alter.

Das Alter unserer Patienten ist kein unwichtiger Punkt und kann manchmal zur Diagnose beitragen.

Extradurale Geschwülste.

Lipom. Interessant ist, dass in den 4 Fällen von Lipomen das jüngste Alter 10 Monate, das älteste 4 Jahre, das Mittel also 2½ Jahre ist. Da das nächstfolgende Altersverhältniss sich bei den Fällen von intraduralen Tuberkeln findet (siehe unten), so ist klar, dass wenn uns ein Patient in so jungem Alter mit Symptomen des Rückenmarkdruckes vorgestellt wird, schon mit erheblicher Wahrscheinlichkeit an Lipom gedacht werden kann. Dieser Punkt wird weiter unten bei „Structur der Geschwülste“ näher besprochen werden.

Sarkom. Die nächste Geschwulst in der Altersfolge ist Sarkom: Durchschnitt 18 Jahre.

Echinokokken. Wohl ausschliesslich extradural, Durchschnittsalter 34 Jahre, möglicherweise noch weniger.

Tuberkeln. Es ist interessant, dass tuberculöse Erkrankung, welche ausserhalb der Wirbelsäule auftritt und

tödtlichen Druck der Medulla zur Folge hat, im Durchschnittsalter von 39 Jahren vorkommt. Ich sage scheinbar, weil tödtliche Fälle der Art selten sind, während nicht tödtlich verlaufende Fälle von Rückenmarksdruck in Folge extraduraler Tuberculose, meistens Wirbelcaries, bei Kindern häufig gefunden werden. Die genannten sind die häufigsten Formen von extraduraler Erkrankung, die selteneren, wie Scirrhus oder Myxom, kommen, wie zu erwarten steht, nach den mittleren Jahren, in unseren Fällen mit 48 und 53 Jahren vor.

Intradurale Geschwülste.

Myxom. Unter diesem Titel sind eingeschlossen reine Myxome, dann Myxome mit beträchtlicher Beimischung von fibrösem Gewebe, die deshalb von manchen in eine Separatklasse unter Myxofibroma gesetzt werden möchten, und endlich Fälle ohne Diagnose[1]), wo man aber aus der Beschreibung auf eine ähnliche Structur schliessen kann. Jedenfalls übertrifft die Zahl der Myxome die aller übrigen intraduralen Geschwulstarten. Unter 11 Fällen ist das früheste Alter 19, das späteste 60, der Durchschnitt also 43 Jahre.

Fibrom. Fast dasselbe Alter — Durchschnitt von 6 Fällen 44 Jahre.

Sarkom. Ebenso, Durchschnitt 41 Jahre.

Psammoma. Diese Geschwulst, welche lange Zeit als epitheliomatös galt, kommt vor in einem Durchschnittsalter von 51 Jahren, also in demjenigen, in dem überhaupt diese Art von Neoplasmen beobachtet zu werden pflegen.

Tuberkeln. Hierbei ist besonders hervorzuheben, dass die intradurale Form das Durchschnittsalter von $18^1/_2$ Jahren hat im Vergleich zu der extraduralen, welche — Fehler abgerechnet — 39 Jahre hat. Im Allgemeinen kann indessen gelten, dass ein Individuum mit Symptomen von intraduraler

[1]) Wahrscheinlich gehören, wie später angedeutet werden wird, die Folgen von traumatischen Blutungen zu dieser Klasse.

Geschwulst im Alter über 30 Jahre fast sicher keine Tuberkeln hat.

Geschlecht.

Von der Gesammtzahl von 58 Fällen ist das Geschlecht in 54 Fällen bekannt, wovon 24 männlich und 30 weiblich.

Das Ueberwiegen des weiblichen Geschlechts kommt zu Stande durch das Verhältniss der intraduralen im Gegensatz zu den extraduralen Geschwülsten, indem bei der ersten Klasse von 36 Fällen 14 männlich und 22 weiblich sind, während in der letzteren von 18 Fällen 10 auf das männliche, 8 auf das weibliche Geschlecht fallen.

Warum das weibliche Geschlecht überwiegt, ist nicht leicht einzusehen. Wenn sich bestätigt, was später über den Einfluss des Traumas angeführt werden soll, so kann die Schwierigkeit der Erklärung einigermassen geringer werden, da im Gebäracte eine mögliche Gelegenheit zum Trauma erblickt werden kann. Indessen, so interessant diese Frage sein mag, ist sie für den jetzigen Stand unserer Kenntnisse kaum spruchreif; gehen wir daher zur folgenden Nummer über.

Ursache.

Die Entstehungsursache ist bei Neubildungen meistens eine recht schwierige Frage, besonders aber, wenn es sich um solche innerhalb des Rückenmarkscanals handelt. Bei einigen Formen indessen von ausserhalb sowohl wie innerhalb der Rückenmarkshäute sich entwickelnden Geschwülsten wird man aus der feinen Structur auf ihren Ursprung Schlüsse ziehen können.

Extradurale Geschwülste.

Lipom. Davon sind vier Fälle angeführt. Vielleicht liegt in dem vierten allein die Erklärung in Betreff der Art des Entstehens — nämlich dass es angeborene Geschwülste sind. Das Fett, welches im normalen Zustande den Raum

zwischen Knochenwand und Rückenmarkshäuten zum grossen Theile ausfüllt, ist höchst gefässreich, kann also gelegentlich hypertrophisch werden und so den tödtlichen Ausgang herbeiführen.

Sarcom. Von den 5 gesammelten Fällen finden wir in dreien die muthmassliche Ursache angegeben „Fall auf den Rücken", „Verkühlung", „Secundärerscheinung einer anderswo aufgetretenen Erkrankung". Auf die zwei ersten will ich beim Resumé zurückkommen.

Die übrigen Geschwulstarten verdienen in Bezug auf ihre Entstehungsursache keine specielle Berücksichtigung, da ihr pathologisches Verhalten bekannt ist. Nur bei dem Fall von Fibro-chondro-lipoma finden wir Verkühlung als wahrscheinliche Ursache angegeben.

Intradurale Geschwülste.

Myxom. Von den 11 betreffenden Fällen haben wir in 7 die Ursache wie folgt:

Trauma	2 Fälle,
Verkühlung	2 „
Gebäract	1 Fall,
Suppressio mensium	1 „
Schreck	1 „

Man könnte auch wohl Trauma und Gebäract, sowie Verkühlung und Suppressio mensium zusammenfallen lassen.

Fibrom. Von 7 Fällen ist die Ursache wie folgt angeführt:

Verkühlung	3 Fälle,
Trauma	2 „
Chlorose	1 Fall,
Uebermüdung	1 „

Sarcom. Hierfür finden wir:

Verkühlung	2 Fälle,
Trauma	1 Fall,
Zornausbruch	1 „

Psammoma. Ursache nur einmal angegeben. Soll nach Gebäract entstanden sein — Trauma? Die anderen intraduralen Neubildungen, wie Tuberkeln, Parasiten u. s. w. bedürfen keiner Erwähnung. Nehmen wir alle Fälle zusammen, so stellen sich die muthmasslichen Ursachen wie folgt:

Verkühlung	8 Fälle
Trauma	8 „
Gemüthsbewegung	1 Fall
Uebermüdung	1 „
Angeboren	1 oder 4?

Es ist gewiss auffallend, dass Trauma oder Verkühlung in fast der Hälfte der hier überhaupt zur Sprache kommenden 35 Krankheitsfälle als Entstehungsursache gelten kann. (Die übrigen 23 sind ja allgemein bekannter Entstehungsart, wie die Tuberkel u. s. w., können somit für sich gerechnet werden.) Aber noch auffallender ist, dass unter den 25 angegebenen Krankheitsursachen jene beiden 16 Mal vorkommen. Ausserdem sind noch gewisse Punkte in den Krankheitsgeschichten zu bemerken, welche nur kurz angedeutet sind, so wird in einigen Fällen mit Trauma und in einer grösseren Anzahl mit Verkühlung das haupsächlichste und früheste Symptom, nämlich der Schmerz, als unmittelbar darauf empfunden angegeben. Ein höchst werthvolles Argument besitzen wir endlich, wie mir scheint, in dem anatomischen Befunde. Wir müssen hier zunächst von den 8 mit Trauma angegebenen Fällen 3 bei Seite lassen, weil die Geschwulst solide oder nicht hinreichend genau beschrieben war, um ein bestimmtes Urtheil in dieser Beziehung zuzulassen. Von den übrig bleibenden 5 haben wir 2, wo die Symptome so zweifellos unmittelbar nach Einwirkung der Schädlichkeit auftraten, dass über das wirkliche Verhältniss zwischen vermeintlicher Ursache und Wirkung kein Streit sein kann. Diese beiden Fälle sind No. 24 und 44, welche, obwohl unter der Diagnose Myxom und Fibrom classificirt, ohne Zweifel von cystischer Formation sind, wie sie so häufig in den Gehirn-

und Rückenmarkshäuten aus traumatischen Blutungen hervorgehen.

Kommen wir jetzt zu Fall 46 und 32. Beide habe ich mikroskopisch genau untersucht und in beiden durch die ganze Geschwulst Hämatoidinkörnchen, wovon viele in Kapseln eingeschlossen, gefunden, die man in der Nachbarschaft alter Blutextravasate zu sehen gewohnt ist. Dabei fehlte jegliche Spur frischen in die Geschwulstmassen ergossenen Blutes. Fall 28, wegen seiner Aehnlichkeit mit 32 auch als Myxoma klassificirt, bin ich ebenfalls nach der Krankheitsgeschichte geneigt für denselben Process zu halten.

Persönliches.

Die persönliche Geschichte hat in einer so verschiedenartigen Menge von Fällen wenig Werth. Einigermassen schmerzlich berührt es, dass fast in allen ausnahmslos tödtlich verlaufenen Fällen, bis zum ersten Auftreten der Symptome, der Kranke sich ungestörter Gesundheit erfreut hatte und dennoch zu einem qualvollen, langsam heranschreitenden Ende verurtheilt war, obgleich das Uebel meistens durch Operation hätte geheilt werden können.

Dauer der Krankheitssymptome.

Extradurale Geschwülste.

Lipom	im	Mittel	1½ Jahr
Sarcom	„	„	9 Monate
Echinococcen	„	„	6 „
Tuberkeln	„	„	1½ Jahr
Scirrhus	„	„	1½ „
			5 Jahr 7 Monate

Allgemeiner Durchschnitt 1 Jahr 1 Monat.

Intradurale Geschwülste.

Myxom	im Mittel	$4^1/_4$	Jahr
Fibrom	„ „	$3^1/_2$	„
Sarcom	„ „	2	„
Psammom	„ „	$3^1{}_3$	„
Tuberkeln	„ „	8	Monate
Parasitische Cysten	„ „	?9	„
		14 Jahre	6 Monate
Allgemeiner Durchschnitt		2 „	5 „

Aus diesen Zahlen ersieht man, um wie viel länger die Symptome dauern, wenn das Uebel innerhalb, als wenn es ausserhalb der Rückenmarkshäute seinen Sitz hat — ohne Zweifel in Folge der grösseren Gutartigkeit der von den Häuten ausgehenden Neubildungen. Jedenfalls ist diese Thatsache wichtig für die Wahrscheinlichkeitsdiagnose.

Aufeinanderfolge der Symptome.

Die Art, wie sich die Symptome allmälig entwickeln, ist von besonderer Wichtigkeit. Im Gegensatz zu Gehirntumoren, welche mitunter ganz plötzlich Drucksymptome verursachen, scheint dies bei Rückenmarksgeschwülsten als Anfangserscheinung fast niemals vorzukommen [1]). Die einzigen bemerkenswerthen Ausnahmen bilden parasitische Cysten, welche in Folge der hydrostatischen Bedingungen, unter denen sie stehen, bei Gelegenheit irgend einer Beugung des Rückgrats plötzlich in dessen Kanal eintreten. Siehe Fall 16.

Extradurale Geschwülste.

In 17 zu dieser Klasse gehörenden Fällen, in denen das Auftreten und die Entwickelung der Symptome deutlich beschrieben sind, war 7 Mal das erste Symptom Schmerz,

[1]) Sir Benjamin Brodie beschreibt einen Fall (Lancet. S. 378 u. 379), wo in Folge eines intramedullaren Tumors plötzlich Lähmung eintrat.

6 Mal Bewegungslähmung, beide zusammen 1 Mal, Bewegung und Gefühlslähmung zusammen auch 1 Mal und endlich Muskelkrampf 1 Mal. Sehr häufig tritt in der Aufeinanderfolge der Symptome Sensibilitätslähmung später als die motorische auf. Häufig bemerkt der Kranke, dass beide zugleich sich gezeigt haben. Muskelzuckungen werden nur in 3 Krankengeschichten erwähnt.

Meistentheils deuteten die Symptome auf einen diffusen Druck innerhalb des Rückenmarkskanals, denn nur in fünf[1]) Fällen finden wir ein gewisses Uebergreifen der Symptome von einer auf die andere Seite und zwar von rechts nach links 3 Mal, umgekehrt 2 Mal. Ausserdem waren die Symptome in 5 anderen Fällen auf einer Seite mehr ausgesprochen, als auf der anderen. 4 rechts, einer links.

So haben wir also im Ganzen von 17 Fällen 10, wo die Symptome in unvollkommener Weise einseitig waren.

Der wichtigste Punkt ist die Reihenfolge der Symptome. Bei den extraduralen Geschwülsten ist letztere meist so: Schmerz, motorische Lähmung, Sensibilitätsparalyse. Wohlverstanden liegen die beiden letzteren nahe bei einander, sowohl in Bezug auf den Grad ihrer Heftigkeit, wie auf die Zeit ihres Auftretens.

Intradurale Geschwülste.

Während bei den vorigen die Reihenfolge der Symptome oft undeutlich markirt ist, erscheint uns bei den intraduralen Geschwülsten dieselbe auffallend constant. So haben wir unter 33 brauchbaren Fällen 21, wo Schmerz das erste und das Anfangssymptom ist. Bei vieren war im Anfang Schmerz und motorische Lähmung zusammen, bei sechs letztere allein. Ebenso auffallend ist dann, dass die motorische Lähmung in der grössten Mehrzahl der Fälle der Sensibilitätsparalyse vorangeht. In der That findet sich der umgekehrte Fall nur

[1]) Das heisst 29 pCt.

4 Mal unter obigen 33. Somit ist auch bei den intraduralen Fällen dieselbe Reihenfolge: nämlich Schmerz, motorische Lähmung, Sensibilitätsparalyse.

Von grösserem Interesse und diagnostischen Werthe ist das Uebergreifen der Symptome von einer Körperhälfte auf die andere, wodurch die Ortsbestimmung der Geschwulst bedeutend erleichtert ist. Wären wir in der Lage, solche Fälle stets genau zu beobachten, wie z. B. Fall 50, so würden uns nicht selten pathologische Erscheinungen in die Augen fallen, welche für die Durchtrennung der einen Hälfte des Marks charakteristisch sind, so dass wir das klassische Brown-Séquard'sche Experiment auf klinischem Wege reproducirt zu sehen glaubten. Aber in der Mehrzahl der Fälle erfahren wir die stattgehabten Vorgänge aus dem Munde des ungeschulten Patienten oder dessen Angehörigen, so dass wir höchstens erfahren, dass ein Uebergreifen der Symptome überhaupt vorgekommen ist. Was diese Klasse von Fällen in dieser Beziehung vor der vorigen auszeichnet, ist, dass hier zwischen dem Ergriffenwerden der einen und der anderen Extremität Wochen, manchmal sogar Monate dazwischen liegen. Unter den 33 Fällen finden wir das Uebergreifen der Symptome in 16, d. h. in 48 pCt. gegenüber 29 pCt. in der vorigen Abtheilung, und zwar unter den 16 neunmal von links nach rechts, siebenmal von rechts nach links.

In beiden Abtheilungen beobachtet man, dass mit dem Hervortreten der paralytischen Symptome zugleich der Schmerz eine entsetzliche Höhe erreicht. Darauf kommt es zu Decubitus und später stirbt der Kranke an Pyämie in Folge des Decubitus, oder an Urämie durch Urinzersetzung.

Schmerz.

Seit Cruveilhier hat bei intraspinalen Tumoren neben Lähmung als das hervorragendste Symptom der Schmerz gegolten. Derselbe tritt fast immer schleichend, äusserst selten plötzlich auf und dann stets in Folge von Blutung oder Ruptur

einer Cyste. Zuerst, wie überhaupt, wird er als Rheumatismus aufgefasst. Sehen wir darin eine Mahnung, die Eigenthümlichkeiten des Schmerzes genau zu erforschen, und ob in seiner besonderen Art nichts ausgesprochen liegt, was uns vor einem so traurigen Irrthume in Zukunft bewahren könnte. Von diesem Gesichtspunkte aus wollen wir daher den Schmerz, wie er in jedem einzelnen Falle dargestellt wird, betrachten.

Zunächst die überaus wichtige Thatsache, dass der Schmerz niemals, wie es scheint sogar ausnahmslos, oberhalb des Krankheitsherdes angegeben wird. In sehr auffallender Weise tritt dies im Falle 32 und noch in manchen anderen zu Tage. Nicht allein, dass der Schmerz nicht oberhalb der afficirten Partie gefühlt wird, empfindet ihn der Patient vielmehr lediglich unterhalb derselben, was für den Operateur beim Aufsuchen der Geschwulst u. s. w. von hoher Bedeutung ist.

Wenn irgend möglich, müssten wir suchen, den Ort des Schmerzes im Verhältniss zu dem Sitz der Geschwulst festzustellen, denn dadurch würden wir mit Rücksicht auf das constante Vorkommen des Schmerzsymptoms die Reihe der diagnostischen Merkmale durch ein mächtiges Glied bereichern. Da die uns zu Gebote stehenden Berichte leider höchst lückenhaft sind, so wollen wir jetzt schon diejenigen Fälle hervorheben, welche diesen Punkt zu beleuchten geeignet erscheinen.

Fall 7. Hier war der Sitz der Geschwulst vom 7. bis 8. Rückenwirbel, der Schmerz wurde gefühlt im Verlaufe des 9. Dorsalnerven, ähnlich verhielt es sich im Falle 32, wo die Geschwulst gegenüber dem 3. Rückenwirbel sass und der Schmerz sich im Bereiche des 5. Nerven ausbreitete. In diesen beiden Fällen entsprach der Raumunterschied zwischen Sitz der Geschwulst und Schmerz deutlich dem anatomischen Verhältnisse der Nervenorgane und Wurzeln zu den Wirbeln und was noch etwas mehr ist, zu dem im menschlichen Körper allerdings noch unvollkommen bekannten Verlaufe der Nervenfasern im Mark.

So wurde im Falle 32, wie aus dem Operationsverlaufe u. s. w. hervorgeht, der Sitz der Geschwulst nach dem Schmerze und dem Bereiche der Anästhesie auf eine den obersten Wurzeln des fünften Nerven gegenüber befindliche Stelle verlegt, fand sich jedoch in der Wirklichkeit vier Zoll höher, als die anästhetische Zone. Möglich ist, dass der von der Geschwulst ausgeübte Druck viel weniger die intramedullaren Fasern betraf, als man hätte erwarten sollen, woraus sich die langsame Verbreitung des anästhetischen Gebietes bis zur Höhe des Krankheitsherdes erklären zu lassen scheint. In extremen Fällen äussert sich der Schmerz in den unteren Extremitäten. Beispiele davon sind Fall 11 und 13, in denen die tiefste Stelle des extraduralen Druckes bei dem ersten, dem 3., bei dem anderen dem 4. Rückenwirbel entsprach. Das andere Extrem, nämlich vollkommen übereinstimmende Localisation, was die betreffende Nervenbahn angeht, haben wir in Fall 28, wo die Affection der 5. Dorsalwurzel, auf welcher der Tumor sass, in dem betreffenden Intercostalnerven Schmerz hervorrief. Ein gleichsam dazwischen liegendes Beispiel ähnlicher Art ist Fall 46, für den wir keine andere Erklärung haben, als die für Fall 41 gegebene. Hier war nämlich der Schmerz lange Zeit vorzugsweise im Verlaufe des Ulnarnerven empfunden worden, obgleich die Geschwulst nicht tiefer lag, als der 5. Halswirbel, während der Ulnarnerv doch seine meisten Fasern vom 8. Hals- und 1. Dorsalnerven entnimmt. Die in diesem letzten Falle bestehenden ziehenden Schmerzen am Rücken und in der Schulter hätten allerdings auf eine Affection der Cervicalnerven bis zum 5. bezogen werden können, waren jedoch im Vergleich zu dem Ulnarschmerz von äusserst geringer Heftigkeit. Die einzigen leitenden Schlüsse, die wir zu ziehen berechtigt sind, wären also folgende: 1. Wenn der Schmerz dem Verlaufe eines Nerven auf einer Seite genau entspricht, so darf man den Krankheitsherd im Verlaufe dieses Nerven vermuthen, die Localisation ist hier also leicht. 2. Wo keine Abgrenzung

des Schmerzes besteht, wo aber ein anästhetisches Gebiet in Uebereinstimmung mit der Nervenverzweigung deutlich markirt ist, gebietet es die Vorsicht, womöglich den oberen Rand der hyper- oder parästhetischen Zone, wovon die obere Grenze des anästhetischen Bereiches so häufig umgeben wird, genau festzustellen. Der richtige Weg wird dann aber nach dem Vorhergehenden der sein, den Rückenmarkskanal und dessen Inhalt von der höchsten Stelle aus zu exploriren, die durch irgend welche deutlich vorhandene Symptome, darunter selbst geringer Grad von Parästhesie, angezeigt wird. Ein dumpfer auf einen bestimmten Punkt der Wirbelsäule fixirter Schmerz ist in Bezug auf die Erkennung des Krankheitssitzes gewiss auch zu verwerthen, die Grenzen desselben müssen indessen gut bestimmbar sein, sonst darf kein grosses Gewicht darauf gelegt werden. Ein allerdings subjectives Symptom, welches, wie mir scheint, noch nicht viel Beachtung gefunden hat, kann gleichwohl von Wichtigkeit werden, dasselbe besteht in einem Gefühl von Schwäche an einer bestimmten Stelle der Wirbelsäule, welches durch jede Anstrengung auffallend vermehrt wird.

Gehen wir jetzt über zu dem Charakter des Schmerzes als diagnostischem Kennzeichen[1]); von abnormen Empfindungen nennen wir zuerst ein Gefühl von Brennen, welches unter 15 Fällen, in denen der Schmerz besonders beschrieben ist, 5 Mal vorkommt. Im Fall 32 war das Gefühl im höchsten Grade ausgesprochen, in der ganzen linken Seite und auch in der unteren Extremität wurde dasselbe als glühend heiss und brennend bezeichnet. Ein anderer nannte es Rösten. In Fällen von schmerzhaften Rückenmarksaffectionen kann man wohl darauf Rücksicht nehmen. Am häufigsten kommt der bei vielen Affectionen geklagte schiessende Schmerz vor. Zwei Mal wurde er als stechend, ein Mal als nagend, ein Mal als Dolchstich angegeben. Auf solche Einzelheiten ist

[1]) Nur in Bezug auf die intradurale Abtheilung.

indessen nur im Verein mit den übrigen Symptomen etwas zu geben. Der nächste Punkt betrifft den Grad des durch die Geschwulst hervorgerufenen Schmerzes. Derselbe kann mit Bestimmtheit nur in der intraduralen Abtheilung geschätzt werden. Bei genauer Prüfung der Fälle, in denen der Schmerz vermerkt ist, zeigt sich, dass derselbe, selbst mögliche Fehler abgerechnet, eine viel hervorragendere Erscheinung ist, wo der Druck von hinten nach vorne und umgekehrt, als da, wo er seitwärts wirkt. In Anbetracht der ausserordentlichen Empfindlichkeit der Hinterstränge ist das auch leicht zu begreifen. Um so auffallender sind die Fälle, welche eine Ausnahme zu dieser Regel bilden, wie z. B. Fall 32. Beim Durchgehen der gesammelten Fälle wird man bemerken, dass der Schmerz in den unteren Extremitäten fast ausnahmslos von den Sohlen aufwärts steigt, gerade so, wie die Anästhesie sich beinahe immer aufwärts entwickelt.

Bei dem ausserordentlich häufigen Vorkommen des Schmerzsymptoms ist es der Mühe werth, einen Blick auf diejenigen Fälle zu werfen, in denen kein Schmerz angemerkt ist. So finden wir bei den Lipomen Schmerz nicht verzeichnet, was in Folge des Alters der Patienten möglicherweise unterblieben ist; aber auch in den Fällen 33, 35, 49, 57 ist kein Schmerz angegeben. Leider sind dies Fälle, in denen die Angaben nicht so genau sind, wie man hätte wünschen sollen, und daher ist es schwer, die Gründe für die fehlende Angabe des Schmerzsymptoms zu errathen. Mit Rücksicht auf die Schwierigkeit der Diagnose musste jedoch darauf aufmerksam gemacht werden.

Motorische Lähmung.

Leider fehlt fast jegliche Angabe über die Art und Weise, wie die Lähmung allmälig fortschreitend die verschiedenen Abschnitte der Extremitäten ergreift. So viel man erfahren kann, geht die Lähmung von oben nach unten. In 5 Fällen von Lähmung der unteren Extremitäten konnte der Kranke

nicht stehen, bevor er die Bewegung der Beine in liegender Stellung einbüsste. Diese Form früher Parese war mit atactischer Sensibilitätsstörung nicht unbedingt verbunden. In einem Falle von Lähmung der oberen Extremität verhielt es sich anders, indem die Finger gelähmt waren, während die Bewegungen der Schulter nur als schwach bezeichnet wurden. In Beziehung auf Prognose und Diagnose ist es höchst wünschenswerth, diesen Punkt möglichst bald aufgeklärt zu sehen, und jede einzelne Region von der Hüfte bis zur grossen Zehe — besonders die letztere bietet Interesse dar — müsste auf das Genaueste untersucht werden.

Sensibilitätsparalyse.

Das Schwinden der Sensibilität scheint von der Fusssohle aufwärts zu steigen. Auch die Reaction auf die einzelnen Reize muss in Zukunft genauer studirt und die Unterschiede zwischen Schmerz und dem durch Betastung, durch Wärme und Kälte erregten Gefühle müssen festgestellt werden. Siehe Fall 28.

Reflexe.

Dieselben waren ausnahmslos in allen Fällen von Rückenmarksdruck stark erhöht, die oberflächlichen sowohl wie die tiefen. Bei gänzlicher Zerstörung des Rückenmarks und bei absteigender Entartung und Schwund nahmen die Reflexe allmälig ab, und zwar von der Fusssohle aufwärts.

Krampf mit Clonus.

In der grossen Mehrzahl der Fälle sind Krämpfe und Fussclonus (auch im Knie?), und zwar in 61 pCt. der intra- und in 35 pCt. der extraduralen Fälle angeführt. Unter den letzteren finden wir sie nur bemerkt als begleitende Erscheinungen bei Lipom und Echinococcuscysten. Warum, ist nicht klar.

Die Entstehungsursache solcher Krämpfe ist nur in einem

Falle (No. 28) angedeutet, als auf derselben Seite der Geschwulst vorkommend. Nach diesem Beispiele werden wir vielleicht zukünftig nach dem directen Einflusse des Druckes in dieser Richtung zu suchen haben.

Bemerkenswerth ist auch, dass in einem Falle, wo die Krämpfe ursprünglich äusserst heftig waren, dieselben einen Monat vor dem Tode schwanden, weil eben in Folge des Markschwundes keine Reaction mehr erfolgte.

Muskelstarre.

Dieselbe ist mit dem vorigen eng verbunden und kommt ebenso wie Spasmus und Clonus viel häufiger in intra- als extraduralen Fällen vor, resp. 50 zu 15 pCt. Bei deutlicher Muskelstarre hat also der Schluss auf ein intradurales Leiden den Vorzug.

Interessant ist, dass unter 14 Fällen, wo jene angegeben ist, dieselbe 11 Mal in Flexion und nur 3 Mal in Extension vorhanden war. Ein Fall scheint die Erklärung dafür zu geben. Hier war nämlich der Tumor rechtsseitig gelagert, während die linke Unterextremität von Flexions-, die rechte von Extensionsstarre befallen war. Es möchte scheinen, als ob der verschiedene Grad des Druckes auch eine verschiedene Reizwirkung ausgeübt hätte. So kann auch in den ersten Stadien der „Druck-Myelitis“ Extensions- und gegen Ende der Krankheit Flexionsstarre vorliegen. Dasselbe kann vorkommen in Folge von Fractur und Luxation der Wirbel.

Decubitus.

Auftreten von Decubitus ist natürlich die Regel bei intraduralen Geschwülsten. Meistens finden wir ihn als von enormer Ausdehnung bezeichnet, mehrfach sind die Nates tief ausgehöhlt bis zu den Trochanteren. In zwei Fällen (47 und 32) war der Decubitus auf der Seite der Geschwulst im Gegentheil zu Cerebralfällen, in denen der Decubitus auf der entgegengesetzten Seite vorkommt.

Ernährung.

Die Ernährung der gelähmten Theile wird auf verschiedene Weise verändert beschrieben. Als örtlich verändert wird sie angegeben 2 Mal bei extra- und 5 Mal bei intraduralen Tumoren. Wo der Tumor ein foramen intervertebrale durchdringt und die Nervenwurzeln zerstört, ist die Magerkeit des von dem Nerven versorgten Theiles auffallend entwickelt, aber theilweise Atrophie einer unteren Extremität, z. B. wie in den Fällen 24 und 41, ist bei Druck, welcher das ganze Rückenmark betrifft, sehr selten. In 11 Fällen beider Geschwulstgattungen ist vom allgemeinen Schwunde die Rede, möglich, dass hier allgemeine Magerkeit zur Annahme örtlicher Atrophie geführt hat. Die allgemeine Ernährung hat ausser bei Complication mit Pyämie u. s. w. nicht gelitten.

Das Rückgrat und dessen Untersuchung.

So wichtig dies Kapitel erscheint, so wenig kann man daraus lernen. Denn in den 31 Fällen beider Gattungen, wo die Untersuchung notirt ist, erfahren wir 13 Mal, dass nichts zu finden war.

Abgesehen von 6 Fällen, 5 extra- und 1 intraduralen, wo die Diagnose sich durch die Gegenwart einer äusserlich sichtbaren festen oder fluctuirenden Geschwulst von selbst ergab, können wir noch einige wichtige Punkte hervorheben, wenn auch nur aus 12 uns zu Gebote stehenden Fällen. Ein Ueberblick über dieselben zeigt, dass die Veränderungen, welche bei intraduralen Geschwülsten an der Wirbelsäule vorkommen, folgende sind: 1. Schmerzhaftigkeit, 2. Steifheit und Schwächegefühl, 3. Verbiegung gewöhnlich seitwärts.

Das Verhältniss dieser Veränderungen zu dem Sitz der Geschwulst giebt die meisten Anhaltepunkte, und darüber lässt sich Folgendes sagen: Die Uebereinstimmung oder Nichtübereinstimmung lässt sich vielleicht am besten so darstellen:

Art der Druckempfindlichkeit	Sitz der Geschwulst
Mittlere Rückengegend,	5. Dorsalnerv,
10. Rückenwirbel und darunter,	7.—10. Rückenwirbel,
1.—4. Halswirbel,	4.—5. „
5.—7. „	4.—5. Halswirbel,
1., 2., 3., 10. Rückenwirbel,	2.—3. Dorsalnerv,
7. Halswirbel,	1? u. 5. Dorsalnerv?
6. Rückenwirbel (Dornfortsatz).	3.—4. Dorsalnerv.

Hieraus scheint hervorzugehen, dass ein Tumor in der Dorsalregion höher liegt als der als druckempfindlich angegebene Punkt. In der Cervicalregion scheint diese Regel nicht so allgemein zu gelten. Zum guten Theil mag die Erklärung in der abschüssigen Richtung der Nervenwurzeln liegen, leider sind aber die Beobachtungen zu wenig zahlreich und zu ungenau mitgetheilt, als dass man grosses Gewicht darauf legen könnte.

Wenn „Steifsein“ zugegen ist, so wird man finden, dass dieses Symptom mit dem betreffenden Theile der Geschwulst in naher Verbindung steht. Aehnlich verhält es sich mit der Verbiegung der Wirbelsäule, die jedesmal die Wirkung krampfhaft gespannter Rückenmuskeln ist, weshalb die Concavität auf der Seite des Tumors zu liegen kommt. Entfernung der Ursache stellt die Geraderichtung des Rückgrats wieder her, wie in Fall 32.

Pupille.

Bei dieser Art von Krankheitsfällen kann Grösse und Reaction der Pupille nur dann verändert sein, wenn das Rückenmark oberhalb der Höhe des 2. Dorsalnerven Druck erleidet. Ist dies der Fall, wie in No. 4, so findet natürlich Lähmung des Dilatators statt, die Pupille wird enger, als die des anderen Auges und fast unbeweglich.

Urin.

In der Regel tritt Urinverhaltung ein, je mehr die Lähmung fortschreitet und in Folge davon Harnzersetzung und

Curven, um die verschiedenen Stellen des Rückgrats zu zeigen, an denen Geschwülste vorzugsweise vorkommen.

I. Extradural.

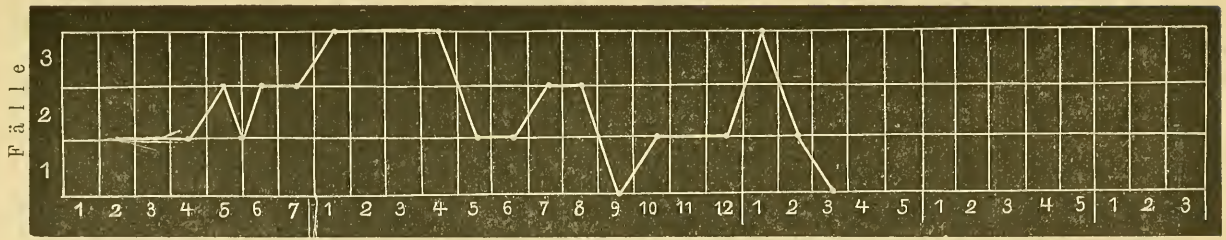

Wirbel: Hals Rücken Lenden Sacral Steissb.

II Intradural.

3 Fälle von diffuser Geschwulst auf Cauda equina.

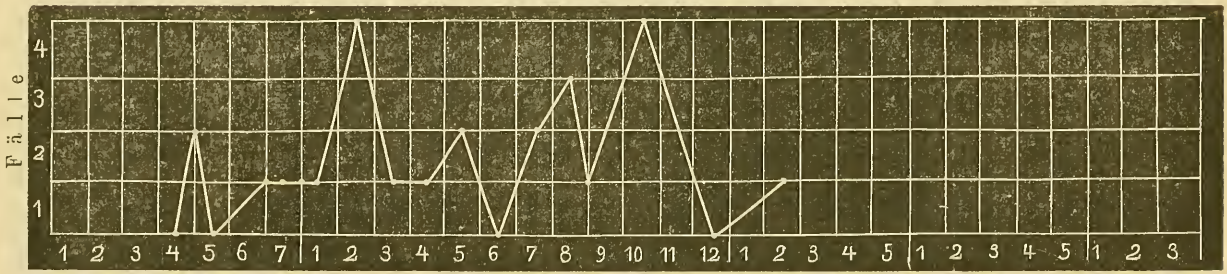

Wirbel: Hals Rücken Lenden Sacral Steissb.

Cystitis. Der Fäulnisspilz (Streptococcus pyogenes?), welcher letztere bedingt, wandert durch die Ureteren zu den Nieren und erregt hier entzündliche Vorgänge, welche den Tod solcher Kranken zur Folge haben. Nur in 4 Fällen ist der Urin als normal bezeichnet: nämlich bei einem extraduralen Scirrhus, einem extraduralen Tuberkel, ferner bei einem extraduralen Fibrom ohne Lähmungserscheinungen, endlich bei einem intraduralen Sarkom mit rasch eintretender Allgemeinerkrankung. In den beiden ersten Fällen finden wir merkwürdiger Weise Oedem der Beine notirt, im dritten Fall war überhaupt keine Veränderung des Urins zu erwarten. Dies ist nicht der Ort, um über Alkalinität und über Zersetzung des Urins zu sprechen: es genügt, daran zu erinnern, dass der oben beschriebene Dr. Buzzard'sche Fall (Seite 24) ein Beweis dafür ist, dass die veränderte Reaction nicht abhängig zu sein braucht von dem von aussen eingeführten Micrococcus ureae. In dem Fall von Scirrhus kam Polyurie vor.

Vasomotorische Störungen.

Dies sind Schwellungen, welche unter allen 58 Fällen nur 6 Mal angeführt sind, also kein sehr wichtiges Symptom. Der Grund für dasselbe, so selten es auch ist, lässt sich aus den Berichten leider nicht ersehen.

Erbrechen.

War als directe Folge des Rückenmarkleidens niemals vorhanden.

Was nun folgt, bezieht sich auf den Tumor selbst.

Verhältniss zur Dura mater.

Dasselbe ist in jeder Hinsicht von hervorragendster Bedeutung, weshalb, wie schon gezeigt worden, die Geschwülste in zwei verschiedene Klassen zerfallen, je nachdem sie sich inner- oder ausserhalb der Rückenmarkshäute entwickelt haben. Für das Uebrige muss auf die vorhergehenden Seiten verwiesen werden.

Grösse der Geschwulst.

Die Grösse der Geschwulst ist in jedem einzelnen Falle begrenzt durch die Weite der Rückenmarkshäute und die Grösse des von dem Rückenmark ausgefüllten Canals. In der Regel ist die Masse oval oder elliptisch geformt mit der Längsaxe parallel zur Mittellinie des Markes. Durch den verschiedenartigen Sitz der Geschwulst kommt es, dass gleich grosse Geschwülste in ihrer Wirkung von einander weit verschieden sein können. Die Grösse als solche hat somit für die Symptome wenig Bedeutung.

Sitz der Geschwulst.

Dieser kann auf mannigfache Weise wichtig werden. Erstens in Bezug auf die Entstehungsursache, zweitens in Bezug auf die Wirkungen der Geschwulst, je nachdem dieselbe senkrecht oder horizontal gelagert ist.

Beim Ordnen der Fälle sieht man gleich, dass folgende Punkte die am meisten bevorzugten sind:

1. dicht unter dem Centrum der Cervicalgegend,
2. oberes Ende der Dorsalgegend,
3. unteres Ende der Dorsalgegend.

An diesen Stellen lassen die Rückenmarkshäute den grössten Spielraum. Ausserdem je weiter nach unten von der Cervicalgegend, um so grösser wird die Zahl der Fälle fast in demselben Verhältnisse, als das Mark in seinen Häuten immer weniger fest eingeschlossen liegt. Mit der Zeit wird es sich zeigen, ob es unrichtig ist, anzunehmen, dass alle diese Thatsachen auf den traumatischen Ursprung dieser Fälle hindeuten. Diejenigen, bei denen man annehmen kann, dass sie geradezu durch Verletzung[1]) entstanden sind, heften sich allerdings nicht speciell an eine der oben genannten Regionen, so dass wir erst weitere Beobachtungen abwarten müssen,

[1]) Aeussere Gewalt, Temperaturwechsel u. s. w. eingeschlossen.

bevor wir über die Bedeutung derselben urtheilen können. Nebenbei bemerkt sind keine besondere Geschwulstarten an irgend eine Gegend der Wirbelsäule gebunden.

Welcher Einfluss auf die Art der Symptome durch den Sitz der Geschwulst, je nachdem derselbe die Vorder-, Hinter- oder Seitenstränge berührt, ausgeübt wird, ist grösstentheils schon auseinandergesetzt worden. Aber es bleibt noch hervorzuheben, dass die relative Schnelligkeit der Druckentfaltung bei diesen Fällen die feinere Analyse, wie sie in Fällen von Caries mit Rückgratsverbiegung möglich ist, verhindert haben mag. Da ausserdem die Diagnose meist falsch gestellt wurde und die Aufmerksamkeit hauptsächlich auf den Schmerz gerichtet war, so sind die Beschreibungen der Anfangsstadien zu mangelhaft und zu wenig vertrauenerweckend, als dass sie zu Schlüssen über den Einfluss des Sitzes der Geschwulst verwerthet werden könnten.

Structur der Geschwulst.

Wenn man von den parasitischen Cysten absieht, so gehören fast alle Tumoren, wie ihre Namen schon andeuten, dem einfachen Bindegewebstypus an und entspringen von der Arachnoidea, seltener von der Pia mater. Die Frage über den Ursprung des Psammoma kann uns hier nicht beschäftigen, aber das Arachnoidalepithel, welches seine Bedeckung bildet, weist darauf hin, woher es möglicherweise stammt. So undeutlich und unsicher auch, wie früher schon hervorgehoben, in einigen Fällen die pathologische Diagnose der Neubildungen sein mag, so haben doch alle innerhalb der Dura gelegenen Geschwulstarten, unter welchem Titel sie auch gehen mögen, ein charakteristisches Merkmal untereinander gemein, welches von höchster Bedeutung ist. Dieses besteht darin, dass sie fast ausnahmslos von einer dünnen (der Arachnoidea (?) entspringenden) Kapsel bedeckt sind und dass sie mit dem Mark äusserst locker zusammenhängen. Sie können daher abpräparirt werden, ohne dass nur eine einzige Nervenfaser be-

schädigt würde. Da dieselben ferner in der Regel dem einfachen Bindegewebstypus angehören, scharf umgrenzt sind und langsam wachsen — binnen etwa $2^1/_2$ Jahren zu einer wenige Drachmen wiegenden Masse — so ist ein Recidiv nach erfolgter Entfernung nicht zu erwarten. Dafür spricht auch das Heilresultat unseres — allerdings einzigen Falles — in dem nach Jahresfrist kein Anzeichen eines Recidivs vorhanden ist.

Einfluss der Geschwulst auf das Mark.

Dieser ist sehr verschiedenartig selbst unter Geschwülsten, welche derselben Gattung angehören, von ähnlicher Grösse und ziemlich gleicher durch die Symptome und durch die secundären Veränderungen erkennbarer Einwirkung sind (s. z. B. 47 und 48).

Erweichung des Marks (siehe unten) kam bei intraduralen häufiger als bei extraduralen Geschwülsten vor — beziehungsweise in 55 und 46 pCt. der Fälle, in denen Erweichung oder keine Erweichung bemerkt steht. Ueberall, wo letztere vorhanden ist, scheint sie das Stadium der Congestion durchzumachen (für die Nachbarschaft des Tumors ist dies fast immer angegeben) als rothe oder gelbe Erweichung oder als graue Degeneration. Alles das braucht nicht einzeln aufgeführt zu werden. Ebenso folgt, auch wenn die Erweichung irgend einen der grossen Markfaserzüge unterbrochen hat, auf- und absteigende Degeneration der gewöhnlichen Art und Ausdehnung.

Was die Ausbreitung der Erweichung betrifft, so ist dieselbe natürlich dem Mittelpunkt der Geschwulst gegenüber am deutlichsten, ihre weitere Ausdehnung ist aber auch höchst interessant und wichtig. Unter 6 Fällen, wo Erweichung notirt ist, geht dieselbe viermal abwärts und zweimal aufwärts — in einem Falle nur wenig. Diese Ausbreitung dürfte zweifellos auf Thrombose der grossen Mediangefässe der Medulla beruhen.

Behandlung.

In 58 Fällen war die Behandlung gegen alle jene entsetzlichen Qualen mit Ausnahme von zwei Fällen — 4 u. 32 — ohne Nutzen. In dem ersten wurde durch Excision eines Theiles der Geschwulst der Druck gehoben und für eine Zeit lang Linderung erzielt, in dem zweiten hat die vollständige Entfernung der Geschwulst, wie zu hoffen steht, für immer geholfen. Infolge irrthümlicher Diagnose ist leider der an sich schon hoffnungslose Zustand manches Kranken durch Glüheisen, Moxen und Blasenpflaster noch elender gemacht worden, während man in anderen Fällen Quecksilber, Jodkalium u. s. w. vergeblich zu Hülfe zog.

Obductionsbericht

besonders mit Rücksicht auf das Vorhandensein oder Fehlen irgend einer anderen Störung, die unabhängig von der Geschwulst den Tod herbeigeführt haben würde.

Der schmerzliche Eindruck des vorigen Capitels wird durch die in diesem enthaltenen Thatsachen noch mehr gesteigert. Trat doch der Tod im unmittelbaren Gefolge der Geschwulst ein in nicht weniger als 74 pCt. der extra- und 83 pCt. der intraduralen Fälle, und zwar aus Erschöpfung (in sehr vielen Fällen wenigstens) infolge des Schmerzes u. s. w. oder durch Pyämie nach Decubitus oder durch septische Pneumonie oder endlich durch acute interstitielle Nephritis.

Es ist daher nicht zu viel gesagt, wenn man behauptet, dass ungefähr vier Fünfteln dieser unglücklichen Kranken auf operativem Wege entweder radicale Hülfe oder in hoffnungslosen Fällen wenigstens durch Hebung des Druckes Linderung ihrer Qual und ein sanfter Tod hätte zu Theil werden können.

Die einfache Folge langer Ruhe und nervöser Erschöpfung sehen wir in den 4 Fällen, wo fettige Entartung unter den Folgen intraduraler Geschwülste angeführt wird.

Schluss.

Die Lehre, welche aus den auf den vorstehenden Seiten dargestellten Thatsachen zu ziehen ist, liegt so klar zu Tage, dass sie in wenige Worte zu fassen ist. Sie lautet dahin, dass wenn die Diagnose richtig gestellt ist, so giebt es nur ein Verfahren — die Entfernung der Druckquelle. Allerdings — so lange lediglich nur das Schmerzsymptom besteht, erscheint die Diagnose in der Mehrzahl der Fälle fraglich, an den chirurgischen Eingriff zur Auffindung des Uebels kann also der Anspruch auf Sicherheit unmöglich erhoben werden. Soviel für die Verantwortung, die der Chirurg auf sich nimmt. Zum grossen Theile wird dieselbe jedoch hinfällig, sobald ausser der Beständigkeit, dem Sitze und dem Charakter des Schmerzes noch ein anderes auf die Lage der Geschwulst hindeutendes Symptom entdeckt wird.

Weit über die Grenzen dieser Schrift würde es hinausgehen, wollten wir das Material unsrer Zusammenstellung für die Differentialdiagnose derjenigen Krankheiten benutzen, welche die Ursache schmerzhafter Paraplegien abgeben. Solches muss also für eine andere Gelegenheit aufbewahrt bleiben. Inzwischen mag eine sorgfältige Betrachtung der Bedingungen, unter denen Geschwülste aufgefunden worden sind, zur Beurtheilung zweifelhafter Fälle beitragen.

Gesammelte Fälle.

Extradurale Geschwülste.

Lipome.

1. Fall. M., 2 J., Dauer der Krankh. 1 J., Anfang mit Schwäche der Beine, motorische Lähmung vollkommen, sensible unvollkommen. Sitz extradural, Tumor 2 Zoll lang, multiples Lipom, davon eins gross genug, um Druck auszuüben, Mark erweicht unter dem grössten der Lipome, Tod durch Pneumonie. Albers Atlas XXIX, Fig. 1, Text p. 28 der Beschreibung 1832—1847.

2. Fall. W., 4 J., Behandlungsdauer einige Tage, allmälige Schwäche der Beine, Zusammenklappen derselben $1^1/_2$ Monate vor Aufnahme, unvollkommene motorische Lähmung, besonders links. Sensibilität vermindert, links mehr als rechts. Gangrän der Vulva nach Scharlach. Sitz der Geschwulst ausserhalb Dura, Geschwulst füllte die ganze Breite des Canals aus. Ueber ganze Dorsal- und Lumbar-Region ausgebreitet, entschiedener Druck auf Medulla. Glüheisen 4 Mal auf Lumbargegend mit geringem Erfolge, Tod durch Scharlach. Chapelle Bull. de la Soc. Anat. 1846—1847. XXII, 3. Dec., Vol. II. p. 6.

3. Fall. 3 J., Dauer der Krankheit 3 J., allgemeine Lähmung nach Convulsionen, unvollkommene Lähmung rechts. Krämpfe der rechten Körperhälfte. Mit einem Jahre heftige Convulsionen mit theilweiser Insensibilität. Dieselben kehren zurück mit 3 J. Tod nach 3 Stunden. Gehirn und Rückenmark oberhalb der Geschwulst hyperämisch. Sitz ausserhalb Dura. Geschwulst $2^1/_2$ Zoll lang, $^1/_2$ Zoll dick, gegenüber dem 7. Cervical- und 1. Dorsalwirbel. Obré. Trans. of Path. Soc. 1850—1852, Vol. III, p. 248.

4. Fall. M., 10 M. Angeboren, Dauer 10 M., Beobachtungsdauer 2 M. Allmälige Entwickelung der Geschwulst auf Sacrum, häufige Krämpfe und Zuckungen des rechten Beines, 2 Geschwülste, eine auf Hinterfläche des Sacrums vorstehend. Ausserhalb Dura, konische Masse durch Operation entfernt. Ursprung vom 2. Tumor, letzterer einem Fin-

ger ähnlich, gegenüber dem Rande des ersten Sacralwirbels. Auf rechter Seite hervorragend, den untersten Sacralnerven einschliessend. Mark nach vorn und links geschoben. Besserung nach Excision der ersten Geschwulst. Tod 6 Wochen später an Peritonitis. Athol Johnson, Trans. Path. Soc. 1856—1857, Vol. VIII, p. 16—28.

Sarcome.

5. Fall. 27 J. W. Folge von Uterin-Krankheit. Anfangs Taubsein, später Parese des rechten Armes und Beines, dann ebenso links, Schmerz im Nacken. Lähmung der Blase, Decubitus wiederholt nach Entfernung von Sarcomen aus dem Uterus. Aeusserliche Schwellung des Nackens und Rückgrats rechts. Sitz der Geschwulst ausserhalb Dura, gegenüber 6. Cervicalwirbel, Mark comprimirend. Sarcom des Nackens durch Cervicalwirbel in den Canal dringend, Spindelzellensarcom, Medulla unverändert, Sarcoma uteri, pulmonum etc. Callender Trans. Path. Soc. of Lond., Vol. IX, p. 229. 1858.

6. Fall. Alter u. s. w. unbekannt. Vollkommene Lähmung, Sitz ausserhalb Dura, kleine Masse, über den Hintersträngen gelagert. Sarcom, die Rückenmuskeln durchbohrend, durch For. intervertebr. in Canal dringend, Medulla comprimirt. Simon, Trans. Path. Soc. of Lond., Vol. 1, p. 155.

7. Fall. M., 18 J., vermeintliche Ursache Verkühlung, vor 9 J. Tritt in die Seite, grosser Schmerz, Hospital. Mütterlicherseits rheumatische Anlage, Dauer 6 Monate, Schmerz in linker Seite, einige Monate vor Aufnahme, Schwäche und Taubsein der Beine und des Abdomens, vollkommene motorische und sensible Lähmung, heftiger Schmerz im linken neunten Intercostalraum, Lähmung der Beine. Anästhesie vom 9. bis 6. Dorsalwirbel aufsteigend, Blase und Mastdarm gelähmt, Reflexe anfangs verstärkt, auch in oberen Extremitäten, später verloren. Fussclonus. Grosser Decubitus auf Sacrum, Muskelschwund der unteren Extremitäten, Schmerz im Rücken und Seite durch Bewegung vermehrt. 9. Dorsalwirbel empfindlich. Pupillen normal, Urin lange sauer, dann neutral, dann alkalisch. Erectionen. Häufige und heftige Bronchitis. Sitz der Geschwulst ausserhalb Dura mater, lang, spindelförmig, vom Periost der Bögen des 6., 7. und 8. Dorsalwirbels nach hinten, durch Muskeln nach vorn bis auf Medulla. Rundzellensarcom. Med. verdünnt, zur Seite gedrängt, erweicht. Aufsteigende Entartung des hinteren Mittelstranges. Herz hypertrophisch, Klappenfehler, Bronchitis, kleine secundäre Sarcome in beiden Lungen. Blase, Nieren septisch entzündet. Vinzent Harris, Brit. Med. Journ., 24. Dec. 1887, p. 1380.

8. Fall. Jung erwachsen. W. Dauer viele Monate, unvollkommene motorische Lähmung und Anästhesie in allen Extremitäten, besonders

links, Decubitus. Sitz ausserhalb Dura mater, eigross, auf sproc. spinos. und Bogen 6. Dorsalwirbels, derselbe grossentheils zerstört. Tumor eingekapselt. hellgelb. zerreisslich, mikroskopisch runde und ovale Zellen im Bindegewebe. Medulla atrophisch an Druckstelle und so gedreht, dass rechter Seitenstrang nach hinten sah, vergebliche Versuche mit Mercur-, Jodkalium- und Canthariden pflaster. Ogle. Trans. Pathol. Soc. of Lond.. Vol. VII. p. 40.

9. Fall. 10 J. M. Fall auf Rücken. Bald darauf Schmerz, sobald er ging. Verschiedene Schmerzen. Allmälig vollkommene Lähmung der Unterextremitäten. Zwei Geschwülste, eine in Dorsal-. eine in Lumbarregion. Druck auf erste verursacht Schwindel. Sitz der Geschwulst ausserhalb Dura. Erste Geschwulst gross, über 1.. 2. bis 8. Dorsal-. zweite Geschwulst in Lumbargegend. Rundzellensarcom in zwei Massen von Wirbelbögen ausgehend, Medulla comprimirend. Medulla an Druckstelle erweicht. Behandlung antiphlogistisch. Beob. v. L. Wolf jr , citirt von Ollivier, Maladies de la Moëlle epinière, tome 2. p. 473.

Tuberkeln.

10. Fall. 30 J. M. Anfangs Schmerz, später vollkommene motorische und sensible Lähmung unterhalb Becken. Heftigster Schmerz besonders bei Bewegung. Sitz ausserhalb Dura, gegenüber 3.. 4. Dorsalwirbel. Länge 3 Zoll. Tuberkulöse, längliche, gelbe Masse, Mark 3 Zoll lang comprimirt und atrophisch. Brown-Sequard. Physiol. of the Nervous Syst. 1860. p. 85.

11. Fall. 60 J. W. Dauer der Krankheit $3^1/_2$ Jahre, beobachtet 3 Jahre. Anfangs Schwäche der Unterextremitäten. Schmerz ebenda. Parese der Unterextremitäten, verminderte Sensibilität der Oberfläche der unteren Körperhälfte. Blase, Mastdarm gelähmt. Urin normal. Beine ödematös. Sitz ausserhalb Dura. Vom 1. Discus intervertebr. zwischen 3. und 4. Dorsalwirbel. Discus zerstört. Medulla comprimirt. Ogle. Trans. Path. Soc. of Lond.. Vol. XIX. p. 16. 1868.

12. Fall. Mittelalter M. Dauer 9 Monate, beobachtet 5 Monate. Anfangs grosser Schmerz im Nerv. crural. dext.. dann Nerv. ischiad. Vollkommene motorische Lähmung, Gefühl normal. Allgemeine Magerkeit. Sitz ausserhalb Dura. 2. Lumbarwirbel. Gelber Tuberkel. 1 Zoll lang. Behandlung Morphium. Ogle ibid.. Vol. XVI. 1865. p. 24.

13. Fall. 24 J. M. Stets kränklich. Dauer $11^1/_2$ Monate. beobachtet 11 Monate. Anfangs Schmerz in reg. epigastr. Herzklopfen. Heftiger Schmerz bei Berührung des gelähmten Beines. Vollkommene motorische Lähmung beider Unterextremitäten. Empfindung erhalten, später Hyperästhesie. Muskelstarre. Grosser tiefer Decubit. Gelber

Tuberkel. Dura davon infiltrirt. Ueber vorderer Fläche der Dura vom 5. Cervical- bis 3. Dorsalwirbel gelagert. Medulla erweicht, besonders vom 7. Cervical- bis 3. Dorsalwirbel Vorderstränge grau-weisslich. Hinterstränge nur wenig gegenüber den 3 ersten Dorsalwirbeln. Ausserdem gelber bohnengrosser Tuberkel im rechten Occipito-Cerebrallappen, ebenso in rechter Lungenspitze, tuberkulöse Peritonitis. Serres. Angef. von Ollivier Maladies de la Moëlle epinière, tome 2, p. 483.

Echinococcus-Cysten.

14. Fall. 22 J. W. Bei erster Untersuchung Gravida im 8. Monat. Dauer 9 Monate. beobachtet 1 Monat. Allmälige Anästhesie und motorische Paralyse der Unterextremitäten. Heftiger reissender Schmerz in rechter Seite. Unterextremitäten. Schmerz bei Bewegung. Zittern der Oberextremitäten. Nacken nach hinten und rechts fixirt. Im 6. Monat Zittern im rechten oberen Augenlide, dann Ptosis. Blitze vor Augen. Diese Symptome später verschwunden. 7. Monat vollkommene Lähmung des rechten, später auch linken Unterschenkels. Blase, Mastdarm gelähmt. Leichte Geburt. Tiefer Decubitus auf Sacrum und Nates. Schwellung des rechten Armes durch venöse Stauung. Tod an Puerperalfieber. Sitz der Geschwulst ausserhalb Dura, diese hyperämisch. Rechts 4. Intervertebralloch durchbohrt durch eine Cyste. Cysten bis 1. Dorsalwirbel hinauf die Medulla comprimirend. Ausserdem Cysten der Thoraxwand von 2. bis 4. Rippe reichend. Chaussier. Angeführt von Ollivier ebenda p. 527.

15. Fall. 42 J. M. Früher vollkommen gesund. Dauer 6 Monate. stets beobachtet. Plötzlich vollkommene Lähmung der Unterextremitäten mit Krampfflexion. Morgens beim Erwachen Parästhesie, besonders Kältegefühl in den gelähmten Extremitäten. Heftiger Schmerz in den Füssen. Vollkommene Lähmung der Blase und des Mastdarms, erhöhte Reflexe. Heftige spast. Contractionen. Muskelstarre der Beine in Flexion und Adduction. Enormer Decubitus auf Sacrum. Contrahirte Muskeln stark atrophisch. Urin zuletzt alkalisch. Cystitis. Sitz ausserhalb Dura. Echinococcuscysten. Eine zwischen Rückenmuskeln, Thorax zwischen 9. und 10. Rippe durchbohrend. Zweite nussgrosse unterhalb des 7. Dorsalwirbels eindringend und Medulla mit Rückenmarkshäuten gegen Wirbelkörper drängend. diese cariös und geröthet. Sklerose der vorderen Seitenstränge vom Druckpunkte an bis an's Ende. Auch aufsteigende Entartung der Hinterstränge aufwärts vom Druckpunkte. Behandlung: Einreibung. Blasenpflaster. constanter Strom, Jodkalium. Glüheisen. Linke Lunge an Thoraxcyste adhärent. Secundäre Cystitis und Pyelonephritis. Behier. Archives générales de Médecine, VI. series, tome 25, 1875, p. 340.

16. Fall. 38 J. W. Syphilis zweifelhaft. Dauer 3 Jahre, beobachtet 40 Tage. 3 Jahre vor Aufnahme dumpfer Schmerz und Schwäche in Unterextremitäten. 2 Jahre später bei Aufheben einer schweren Last Schmerz und Gefühl von Krachen. Seitdem stets Lumbarschmerz in Beine ausstrahlend. Schmerzhafter Krampf, Aufhören des letzteren 1 Monat vor dem Tode. Vollkommen motorische und sensible Lähmung der Unterextremitäten, Blase und Mastdarm. Grosser schmerzhafter Decubitus. Weicher Punkt zwischen Dornfortsatz des 12. Dorsal- und 1. Lumbarwirbels, soll von jeher bestanden haben (Spina bifida incompleta?). Sitz ausserhalb Dura. Echinococcuscysten das Rückgrat einschliessend, in den Canal eindringend zwischen 12. Dorsal- und 1 Lumbarwirbel, Druck ausübend, 4 Cent. lang, auf Mark, gerade auf Ursprung des 1. Lumbarnerven. Mark stark comprimirt, braunroth. Behandlung: Ableitungen, Moxen u. s. w. Cruveilhier. Anat. Pathol. d. corps humain. Livrais. XXXV, pl. VI, f. 1—4.

Myxom.

17. Fall. 53 J. M. Unerträglicher Schmerz, Gürtelgefühl in Lumbargegend, reissende Schmerzen in Hüfte, später in linkem Arm. Lähmung von Unterextremitäten, Blase und Mastdarm. Decubitus auf Sacrum. Allgemeine Magerkeit. Plötzlicher Anfall von rheumatischen Schmerzen im Rücken. Urin ammoniakalisch. Cystitis. Zwei Geschwülste zwischen Dura und Knochen, eine ersten Lumbarwirbel umwachsend, hier Canal durchbohrend und Medulla comprimirend, zweite zwischen 6. und 7. Cervicalwirbel Medulla nur gelinde comprimirend. Myxom und Fettgewebe. Ausserdem ähnliche Geschwülste in rechter Reg. obturat., scheinbar vom Nerv obturat. und Saphenus ausgehend. Kleines Lipom der Arachnoidea gegenüber der linken Schädelgrube. Pneumonie u. s. w. Virchow. Virch. Arch., Bd. XI, S. 281.

Gemischtes Fibro-Chondro-Lipom.

18. Fall. M. Anfang mit Intermittens-Anfällen in Folge Verkühlung durch Schlafen auf feuchtem Boden. Lähmung der Unterextremitäten. haselnussgrosse Geschwulst ausserhalb Dura, zwischen dieser und Wirbelbogen. Fibrös-fettiges Enchondrom. Virchow, die krankh. Geschwülste. Berlin, 1863. Bd. I. S. 514.

Fibro-Sarcom.

19. Fall. W. Heftiger Schmerz in rechtem Arm, letzterer vollkommen gelähmt bei normalem Gefühl. Schmerzanfälle ebenda, gefolgt von Taubsein und Lähmung. Ulcerirte Geschwulst der linken Nackenhaut, durch Foramen intervertebr. in Canal dringend, auf Rückenmarks-

häute ausgedehnt. Sitz ausserhalb Dura, Geschwulstmasse reicht vom 2. Cervical- bis 4. Dorsalwirbel. „Encephaloid". Wahrscheinlich Fibro-Sarcom. Die Wurzeln der in den Brachialplexus eintretenden Cervicalnerven comprimirt. Ollivier Mal. d. l. Moëlle Epin., tome 2, p. 487.

Scirrhus.

20. Fall. 48 J. W. Secundär nach Brustkrebs. Zarte Constitution. Mit 18 Jahren Magengeschwür. Dauer $1^1/_2$ Jahre, beobachtet 1 Jahr. 6 Monate nach Brustkrebs grosser Schmerz im linken Hypochondrium, auf Rückenwand ausgedehnt. Später auch rechts, durch Bewegung vermehrt. Darauf Schmerz auch in Achselhöhlen, auf Rippen, Sacrum und Crist. oss. ileum, furchtbar. Vor dem Tode Wahnsinn. Beim Eintritt in's Hospital Bewegung der Unterextremitäten im Bett frei, später motorische Lähmung beider Unterextremitäten, bei geschlossenen Augen. Incoordination. Anästhesie bis zum Rippenrand. Zuletzt Blase und Mastdarm gelähmt. Flexions- und Extensionskrampf erst in linker, dann auch in rechter Unterextremität. Rigidität der Flexion, enormer Decubitus auf Sacrum, später auch auf 4. Dorsalwirbel. Hochgradige allgemeine Magerkeit. Polyurie. Oedem der Unterextremitäten. Sitz ausserhalb Dura. Cancer Scirrhus vom ersten Lumbarwirbel aus in den Canal dringend und Corda 8 Ctm. über Filum terminale comprimirend. Weisse Substanz in Cervicalregion schmutzig grau. Goll'sche Stränge hellweiss, erweichte Stelle 1 Ctm. im Cervicaltheil u. s. w. Behandlung: Chloral und Morphium. Cancer in linker Brust, Leber, Nebenniere, alte Broncho-Pneumonie. Simon. Berliner klin. Wochenschr. No. 35, 1870, S. 417.

Intradurale Geschwülste.

Myxom.

21. Fall. 60 J. M. Dauer 7 Jahre. Allmälige vollkommene Lähmung der Unterextremitäten, Blase und Mastdarms, unerträglicher Schmerz. Sitz in Pia mater, die Nervenwurzeln lose adhärirend. Olivenförmige Geschwulst, 3 Ctm. lang. Auf Cauda equina im Sacralcanal. Benjamin. Virchow's Archiv, Bd. XI, 1857, S. 87.

22. Fall. Stoss von Deichsel 6 Jahre vorher. Dauer 6 Jahre, beobachtet 1 Monat. 2 Jahre nach Verletzung allmälige Lähmung, zuerst linkes Bein. Schwäche in Sohlen und Knieen. Sehr heftiger Schmerz, vollkommene motorische Lähmung beider Unterextremitäten. Blase und Mastdarm normal. Hierauf schmerzhafte Krampfbeugung

der ganzen Unterextremitäten. Decubitus auf Sacrum. Sitz zwischen Dura und Mark, von letzterem getrennt, zwischen 2. und 5. Rückenwirbel auf vorderer Markfläche. Structur graukörnig, gefässreich, „krebsartig". Corda von vorn nach hinten comprimirt, Hinterstränge nur als Band übrig geblieben. Mikroskopisch Fehlen von Markgewebe. Behandlung: Moxen. Cruveilhier. Anat. Pathol. du corps humain. XXXII. livrair, fig. 2, 2′, 2″, pl. 1.

23. Fall. 52 J. W. Grosser Schreck. Dauer 2 Jahre 2 Monate, beobachtet 1 Monat. Anfang Ohnmacht. Menses cessirt, niemals wieder erschienen, 3 Tage bewusstlos, Lähmung der Unterextremitäten, schmerzhaftes Zittern, keine Gefühlsstörung. Blase und Mastdarm gelähmt. Aufhören der Krämpfe 18 Monate vor dem Tode. Decubitus auf Nates. Sitz zwischen Dura und Nervenwurzeln der Cauda, die Spitze des Conus medull. und Anfang des Filum terminale einschliessend. Dunkelrothe, weiche, knotige Masse. Untere Hälfte des Dorsaltheils des Marks erweicht — gelbe Erweichung. Links lobuläre Pneumonie. Ibid. Fig. 1, 1′, 1″, p. 17.

24. Fall. 35 J. W. Stets zart. Migräne. Geburt von todtem Fötus. Dauer 7 Jahre, beobachtet 13 Monate. Nach Geburt Schmerz in rechtem Fuss bis Hüfte. Rechtes Bein schwach, dann wieder wohl, fast 3 Jahre lang. Dann Cess. mens., Diarrhoe und Schwäche der Beine, mit stechendem Schmerz, Taubsein erst rechts, dann auch links. Nach 2 Monaten vollkommene Lähmung der Beine, motorisch sowohl wie sensibel, theilweise auch Blase und Mastdarm. Schmerzliches Gürtelgefühl um Nabel, Reflexe. Durch leise Berührung sehr erhöhte Zuckungen, später clonische Krämpfe. Rechtes Bein Flexions-, linkes Bein Extensionscontraction, rechtes Bein magerer als linkes, schlimmer Decubit. auf Nates, Oberschenkel bis Trochanter, Rücken sehr steif, später Schmerzhaftigkeit, am meisten des 1. und 2. Lumbarwirbels, aber überhaupt auch vom 10. Rückenwirbel abwärts. Sitz zwischen Dura und Mark, an Dura adhärent, an Mark lose. Vom 7. bis 10. Dorsalwirbel rechts Mark nach links drängend und comprimirend. Solide längliche Masse, an jedem Ende eine blutgefüllte Cyste, beide Cysten communicirend. Mark hyperämisch an Druckstelle erweicht. Behandlung: Strychnin. Silber, Bäder, Electricität. Septische Nephritis. Leyden. Klinik der Rückenmarkskrankheiten, Bd. I. 1874, S. 454, Fig. VIII.

25. Fall. 52 J. W. Vermeintliche Ursache Suppressio mensium. Dauer 4 Jahre. Lancinirende Schmerzen auf Abdomen, Brüste, Becken, untere Extremitäten besonders heftig, wenn die in Muskelstarre befindlichen Beine bewegt wurden. Vollkommene motorische und sensible Lähmung, Reflexe scheinbar erhöht. Hierauf clonische Krämpfe, Muskel-

starre oft stark, Muskulatur schlaff, atrophisch. Knie rechts vereitert (pyäm.?). Sitz zwischen Dura und Mark, in letzterem nicht adhärent, auf hinterer Markfläche gegenüber dem 10. Rückenwirbel 2" lang, länglich, etwas gelappt, fest, röthlich, gefässreich. Mark am Druckpunkt allgemein erweicht, gegenüber der breitesten Stelle der Geschwulst Mark wie durchgetrennt. Behandlung: Strychnin, Morphium. Tuberculosis pulmon., alte Pleuritis. Ollivier Mat. de la Moëlle epin., tome 2, p. 477.

26. Fall. 30 J. M. Dauer 4 Monate, beobachtet 2 Monate. Anfangs Husten. Abmagerung, Schmerz in Rücken und Schulter. 6 Wochen vor Tod Harnverhaltung, Anästhesie der unteren Körperhälfte bis 3. Rippe, vollkommene Lähmung der Unterextremitäten und Blase, grosser brandiger Decubitus auf Sacrum, Urin ammoniakalisch, blutig. Sitz der Geschwulst auf innerer Oberfläche der Dura, gegenüber dem 1. Dorsalwirbel, der Vorderfläche die Rückenmarkhaut adhärent. Structur Myxoma (?), Kernzellen, freie Kerne in klaren albuminösen Blasen, gegenüber 1. Rückenwirbel Mark $^3/_4$" lang erweicht. Behandlung: Leberthran, Antirheumatica. Frische Pneumonie. Septische Cystitis und Pyelonephritis. Gull. Guy, Hosp.-Report, 2. series, vol. II, 1856, p. 145.

27. Fall. Vermeintliche Ursache kalter Trunk nach Erhitzung. Dauer 5 Jahre, beobachtet 14 Tage. Anfang Husten, Schmerz in linker Seite, erschwertes Gehen, Kälte der Beine, Schmerz in Rücken und Kreuz. Vollkommene Lähmung der Beine, erst links, dann rechts, Blase und Mastdarm gelähmt, Reflexe erhöht. Heftige und häufige Krämpfe, allgemeine Magerkeit. Sitz der Geschwulst zwischen Dura und Mark, gegenüber 7. und 8. Rückenwirbel, $2^1/_2$" lang, $^2/_3$" breit, $^1/_2$" dick, gegenüber 7. und 8. Rückenwirbel auf Rückenfläche des Markes in Pia hineindrückend. Structur Fibro-Myxoma gelblich. Mikroskopisch weisse Fasern, längliche und runde Kerne durch körniges Blastem lose zusammenhängend. Medulla comprimirt und abgeflacht, doch erhalten. Pleuro-Pneumonie. Gull. Ibid. p. 151.

28. Fall. 37 J. M. Schlag auf Kopf einige Jahre vorher. Dauer $4^1/_2$ Jahre, beobachtet 6 Monate. Anfangs stehender Schmerz im 5. Intercostalraume neben Mamilla. Derselbe bestand 3 Jahre lang. Dann heftiger Schmerz beim Gehen und Bücken, Beine geschwächt. Ataxie. Flexionskrampf. Harnbeschwerden. Gürtelgefühl, vollkommene Lähmung beider Unterextremitäten. Anästhesie links bis 8. Rippe, rechts bis Lig. Poupart., darüber hyperästhetische Zone, Analgesie rechts bis Mitte des Oberschenkels, links bis Rippenrand. Temperaturunterschied beiderseits unterhalb des Nabels nicht empfunden. Kniereflex anfangs erhöht, später verschwunden. Oberflächliche Reflexe anfangs

vorhanden, später fehlend. Anfangs Fussclonus vorhanden, später fehlend, dann wieder vorhanden, Zuckungen beiderseits. Rigidität häufig in Flexion, grosser Decubitus auf Sacrum, Hüften, Weichen, Oberschenkel, Schienbein, Fersen, später allgemeine Abmagerung, Reaction gegen beide Ströme vermindert, Empfindlichkeit in der Mitte des Rückens, Urin gegen Ende ammoniakalisch, beide Beine geschwollen. Sitz der Geschwulst innerhalb Dura, von Dura und Mark getrennt, 1″ lang, $^1/_4$″ dick, auf Hintersträngen linken 5. Dorsalnerv einschliessend. Stark geschwollen, roth. Structur Myxo-Fibroma, bläulich cystisch, Mark vollkommen entartet, Entartung sichtbar oberhalb Geschwulst, in hinterer Mittellinie und aufwärts. Hyperämie der hinteren Hörner und grauen Substanz. Behandlung: Blasenpflaster. Jodkalium. Bruce and Mott. Brain Part. XXXVIII, 1887.

29. Fall. 35 J. W. Dauer 2 Jahre 2 Monate, beobachtet zwei Wochen. Anfangs Schwäche der Unterextremitäten, Krämpfe und heftig stechender Schmerz, zuletzt vollkommene motorische Lähmung, Sensibilität erhalten. Kurze Besserung nach Moxen, dann wieder Schmerz im Hypogastrium und in Beinen, schlafraubend. Blase und Mastdarm gelähmt. Häufig Krämpfe, Muskelstarre in Flexion, Beine abgemagert. Sitz der Geschwulst innerhalb Dura, 2″ lang, auf Hinterfläche von Mark, Höhe des 2. Rückenwirbels zwischen vorderen und hinteren Wurzeln des 2. Dorsalnerven, von Arachnoidea ausgehend, gelappt, weisslich, gefässreich. Faserkapsel weisslich, weiches Gewebe einschliessend. Spinalvenen und Markgefässe hyperämisch, besonders unten, viel Cerebrospinalflüssigkeit. Am Druckpunkt Mark um $^1/_3$ verkleinert, erweicht. Behandlung: Moxen. Hardy Archive gen. de Med., 1. Serie, tome V, 1834, p. 229.

30. Fall. 35 J. M. Patient litt an Schmerz im Rücken und Lähmung aller Extremitäten, wovon er genas. Bald darauf wieder brennender Schmerz im Rücken und vollkommene Lähmung, auch der Blase. Sitz der Geschwulst innerhalb Dura, links von Medulla, zwischen Wurzeln des 4. und 5. Cervicalnerven, Mark unterhalb Tumor blutig infiltrirt bis Hinterstränge. Albers Atlas, Taf XXX, Fig. 1, Text p. 31, 1832—47.

31. Fall. 19 J. M. Vermeintliche Ursache Verkühlung nach schwerer Anstrengung. Als Kind Drüsengeschwulst, 10 Jahre alt Gehirnentzündung. Viel Kopfschmerzen, wovon geheilt und gesund bis 18 Jahre alt. Dauer der Krankheit 19 Monate. Plötzliches Taubsein der Fusssohlen, Knie flectirt, Schleppen des rechten Fusses, verminderte Sensibilität, Lähmung rechts, dann allmälig auch links. Zuckungen und unwillkürliche Flexion. Schmerz besonders bei Aufstehen und Niedersetzen tief im Abdomen und linker Seite. Voll-

kommene motorische Lähmung der Unterextremitäten, verminderte Sensibilität aufwärts bis Nabel, Blase gelähmt, oberflächliche Reflexe gesteigert, Abdominalreflex fehlend, bei Erregung deutlicher Clonus, häufige Krämpfe, Unterextremitäten erheblich steif, schlimmer Decubitus 2 Monate vor dem Tode. Beim Aufstehen Wirbelsäule nach rechts verbogen, Biegung im unteren Dorsaltheil, Proc. spin. desselben geringer prominent als im Lumbartheil, Lumbarwirbel empfindlich, später Verbiegung vom 8. Rückenwirbel bis 1. Lumbarwirbel noch deutlicher. Sitz der Geschwulst innerhalb Dura, zwischen dieser und Mark an Dura adhärent, Dura usurirt. Geschwulst taubeneigross, 1″ lang, $^3/_4$″ breit, $^5/_8$″ dick, gegenüber 10. und 11. Rückenwirbel, links mehr an Dura adhärent. Structur Myxoma deutlich cystisch, Cystenwand grau mit gelblichen fibrösen Streifen, Oberfläche gefässreich. Mark an Druckstelle stark verdünnt und erweicht, graulich durchscheinend, Vorderstränge intact. Hinter- und Seitenstränge, sowie Hinterhörner gallertig durchscheinende Masse, Nervenwurzeln atrophisch. Unterhalb Druckpunkt Mark hyperämisch, $1^1/_2$″ darüber normal. Traube, Annalen des Charité-Krankenhauses, Berlin, 1861, p. 143.

32. Fall. 42 J. M. Verstauchung des Rückens. Dauer 3 Jahre. Stets behandelt. Allmälige Entwickelung des qualvollen, hin und wieder nachlassenden Schmerzes, später Lähmung der Unterextremitäten, motorisch und sensibel, Reflexe stark erhöht, sehr heftiger Krampf, meist in Extension, starke Muskelstarre, Decubit. im Beginn, allgemeine Abmagerung, Rücken seitwärts verbogen, empfindlich gegen Klopfen. Urin eitrig, später normal. Sitz der Geschwulst innerhalb Dura zwischen 3. und 4. Dorsalnerven links vom Mark. Myxom. Mark stark eingedrückt, wahrscheinlich auf- und absteigende Entartung. Exstirpation der Geschwulst. Heilung. Diese Schrift.

Sarcoma.

33. Fall. W. Vollk. Lähmung der Unter-Extremitäten, Blase und Mastdarm. Decubitus auf Sacrum auf innerer Fläche der Kniee, auf Fuss und Fersen, Oberschenkelmuskeln fettig, atrophisch, Unterschenkelmuskeln nicht verändert. Sitz der Geschwulst zwischen Pia und Mark getrennt von letzterem, bohnengross, zwischen 7. Cervical- und 1. Dorsalwirbel Sarcom. Medulla graue Entartung, grau glasig, auf der Oberfläche hyperämisch, gelinde vascularisirt. Fettige Degeneration verschiedener Organe. — Meschede, Deutsche Klinik 1873, No. 32, S. 293.

34. Fall. 26 J. W. 2 Kinder, Menses nicht wieder seit letzter Entbindung, lebendes Kind 1 Monat vor d. Tode. Entbindung normal. Dauer 1 Jahr, beobachtet 1 Mon. Anfangs Schmerz im Becken und

linken Bein, dann auch im rechten Bein, beide Beine geschwächt, vollkommene motorische und Sensibilitätslähmung 1 Monat vor dem Tode. Decubitus 2 Monate vor dem Tode bis in den Rückenmarkskanal hinein. Urin Anfangs normal, 1 Monat vor d. Tode faul. Sitz der Geschwulst in Pia mata zwischen Dura und Mark von beiden getrennt. 8 Ctm. lang, 1.9 Ctm. breit, 1.5 Ctm. dick. Filum terminale comprimirt, hinten und vorne Nervenwurzeln beiderseits in Geschwulst eingeschlossen. Spindelzellen, Fibrosarcoma gelblich weiss gefärbt. Keine directe Wirkung auf Mark durch Druck, doch in Hintersträngen deutlich aufsteigende Entartung, pyämische Erscheinungen von Decubitus und Harnzersetzung. Simon, Archiv für Psychiatrie und Nervenkrankheiten, Bd. 5, 1875, S. 114.

35. Fall. 40 J. M. Vorher mehrmals Bleikolik. Allmälige Entwickelung der vollkommenen Lähmung. Vollständige Amaurose. Sitz der Geschwulst in Pia und Arachnoidea zwischen Dura und Mark, erbsengross. Ueber Mark und Basis cerebri verbreitet. Sarcoma melanot. Virchow, die krankhaften Geschwülste, Bd. II 1871, S. 120.

36. Fall. 51 J. M. Fall oder Stoss auf Rücken. Gastwirth. Trinker. Syphilis gehabt. Dauer 17 Monate, beobachtet 3 Tage. Anfangs vasomotorische Störungen im rechten Arm und Schulter, dann Lähmung desselben. Dasselbe an rechter Hüfte und rechten Unterextremitäten. 7 Monate später dasselbe links. Allgemeine Lähmung und schmerzhafte Krämpfe. Bohrender Schmerz in Wirbelsäule gegenüber Spina scapulae und höher, zuletzt am 8. und 9. Dorsalwirbel. Lähmung von Blase und Mastdarm und der 4. Extremität. Athembeschwerden. Plantarreflex schwach. Rechte Unterextremität contrahirt, später auch links. Sitz der Geschwulst von innerer Oberfläche der Dura auf Mark drückend von diesem getrennt, taubeneigross, $3^1/_2$'' unter dem unteren Rande des Pons. Vom 7. Cervicalnerv bis Bulb. Mark weich, graue Substanz roth, an Druckstelle Mark zerfliessend. Traube. Gesammelte Beiträge zur Pathologie und Physiologie, Band II. 1871, S. 1012.

37. Fall. 28 J. W. Vermeintliche Ursache Zornausbruch. Dauer 1 Jahr, beobachtet 1 Monat. Anfangs Schmerz auf rechter Seite zwischen Epigastrium und Rücken dann auch links. Dann Paresis der Unterextremitäten. 6 Monate später vollkommene Lähmung, ebenso Blase und Mastdarm. Reflexe erhöht, kurz vor d. Tode vermindert. Krampf vorhanden. Decubitus auf Sacrum. Allgemeine Magerkeit. Sitz der Geschwulst innerh. Dura und Arachnoidea vom Mark getrennt, ganz adhärent an Pia mater 5–6 Ctm. lang, 1—2 Ctm. breit. Oval mit geschwänztem Ende. Fibrosarcoma. Rund- und Spindelzellen. Gedrückte Stelle erweicht, in ganzer Dicke verändert. Deutlich auf-

und absteigende Entartung. Meningen über Cauda equina und Conus medull entzündet und in Eiterung. Pyämische Herde in Lungen. Lancereaux, Atlas d'Anatomie Patholog., 1887, p. 447.

38. Fall. 65 J. M. Vermeintliche Ursache Verkühlung durch Liegen auf feuchtem Grase. Dauer 9 Monate, beobachtet 6 Monate. Beim Erwachen Beine lahm. Schmerz und Ameisenkriechen in Füssen bis zum Thorax aufwärts. Heftige Schmerzen in Beinen. Vollkommen motorische und Sensibilitätslähmung bis Mitte vom Thorax. Reflexe schwach. Zittern. Decubitus auf Sacrum. Unterextremitäten atrophisch. Urin normal. Sitz der Geschwulst auf Mark mittleres Dritttheil. Sarcom. Zwei harte Geschwülste im Mark, ähnliche Geschwülste in Wirbeln. Tonica, Strychnin, Amarabäder. Sarcomatöse (?) Infiltration aller Wirbel und Theile des Beckens, Blase und Prostata. Hydrothorax. — Vogel und Dillmar, Deutsche Klinik No. 28 1851, S. 303.

39. Fall. 30 J. W. Vermeintliche Ursache Nässe und Kälte. Dauer 7 Jahre, beobachtet 9 Monate. Nach Verkühlung Rheumatismus. Nach 4 Wochen geheilt. 1 Jahr später heftige Schmerzen im Rücken vom 5. Rückenwirbel ausstrahlend in Brust. Zum 3. Mal gravida im 6. Monat. Plötzlich Schwäche in den linken Unterextremitäten. Vollkommene Motilitätsparalyse der Unterrextremitäten in Unterschenkel und Füssen, unvollkommen in Hüften, Knien. Sensible Paralyse nur kurz vor dem Tode. Blase und Mastdarm gelähmt. Oberflächliche Reflexe erhöht, zuletzt verloren. Häufige Krämpfe endigend in Flexionssteifheit. Muskelstarre in Flexion. Grosser Decubit., Pyämie als Todesursache. Sitz der Geschwulst innerhalb der Dura, letztere adhärent, sowie durch lose Gewebe mit Lig. denticul. und Arachnoidea zusammenhängend. 27 Mm. lang, 15. Mm. breit. Auf vorderer Oberfläche des Markes gegenüber 2. Dorsalwirbel. Nierenförmig mit gefässreicher Arachnoidea und Pia mater bedeckt. Substanz graulich, zwei kleine Cysten enthaltend von braunröthlichen Wandungen, klebrige Flüssigkeit enthaltend. Mikroskopische kleine runde Kerne mit dünn- und und blasswandigen Zellen. Cystosarcom. An Druckstelle Mark dünn und atrophisch. Behandlung. Hautreize und Bäder. Baierlacher, Deutsche Klinik, 1860, S. 295.

Fibroma.

40. Fall. Chlorose 5 Monate lang mit 20 Jahren. Vater an Aneurisma gestorben. Zwei Jahre lang ziehende Schmerzen im Nacken, Armen und Füssen, besonders Nachts, mit Flexions- oder Extensionskrampf, vollkommene Lähmung der Unterextremitäten, allmälig auch der Oberextremitäten und Blase. Krampf in Flexion, Muskelstarre in Hüften, Skoliose und links vom 1 bis 4. Cervicalwirbel empfindlich, ge-

legentlich Erbrechen. Sitz der Geschwulst von Pia mater ausgehend, dem Mark aufliegend, haselnussgrosses, zwischen 4. und 5. Cervicalwirbel Bindegewebe, Faserzellen, anhaftende und freie Kerne theilweise fettig. Stränge verdünnt, nach einer Seite gedrückt und verschoben. Gegenreize mit Erfolg gegen neuralgische Schmerzen angewandt, auch kalte Douchen. Oedema pulmonum. Benhuber, Deutsche Klin., 1853, No. 37, p. 406.

41. Fall. 35 J. M. Vermeintliche Ursache Hitze und Kälte. Anfangs heftiger Schmerz auf Rückenfläche des rechten Vorderarmes, nach fast 7 Jahren Schmerzen in Händen, dann in Schulter, Schulterblatt, unteren Halswirbeln, Finger beider Hände schmerzhaft, Schwäche der Hände, Arme, später des rechten Beines, dann auch linken Beines, und Gürtelgefühl im Abdomen. Fast vollkommene Lähmung der Oberextremitäten, vollkommene Anästhesie unterhalb 3. Rippe, unvollkommene bis auf Schlüsselbein. Decubitus ziemlich tief, handgross auf Sacrum. Atrophie der rechten Vorderarmmuskeln, 3. und 4. Interossei und Daumen, Reaction gegen Farad. verm. resp. verloren (atrophische Muskeln post mort. blass, besonders auf Ulnarseite, während Supinator longus roth war). Nickbewegung im Nacken behindert, 7. Halswirbel empfindlich, Urin 6 Monate vor Tod ammoniakalisch. Cystitis. Rechte Hand wärmer als linke, beide Unterextremitäten Oedem. Sitz der Geschwulst von der Arachnoidea ausgehend, von Mark getrennt, aussen an höchster Druckstelle 30 Mm. lang, 12 Mm. breit, zwischen 4. und 5. Cervicalwirbel am 4. adhärent, über rechten Hinter- und Seitensträngen liegend. Bei Lösung der Adhäsion kleine Cyste geöffnet, von Pia mater ausgehend, mit Granulationen theilweise gefüllt, Mark stark comprimirt, Eindruck in Seitenstrang. Concavität nach rechts, Mark hier und bis 4 Ctm. abwärts erweicht, Pia blass an Druckstelle, doch roth bis zum 7. Cervicalnerven. Leyden, Klinik der Rückenmarkkrankheiten, Bd. I, 1874, p. 450.

42. Fall. 53 J. W. Vermeintliche Ursache Ueberanstrengung und Angst. Dauer $5^1/_2$ Jahre. Beobachtet die ganze Zeit. Neuralgischer brennender Schmerz in Lumbargegend und längs Nerv. ischiad., Krämpfe und Lähmung. Beginn 3 Jahre vor dem Tode, Schmerzen verschwanden einige Monate vor Tod. Motorische Lähmung vollkommen, sensible Lähmung fast vollkommen, Reflexe erhöht, heftige Krämpfe, Beine in Flexion gegen Abdomen gezogen. Muskelstarre. Grosser Decubitus auf Sacrum, Urin im Anfang normal, Oedem der Lumbargegend und rund um, auch im Nacken. Trat auf, als Schmerzanfälle nachliessen, verschwanden kurz vor dem Tode. Dura vorgebaucht, vom 9. Rückenwirbel 2″ abwärts, Geschwulst in Pia mater hineinwachsend, $1^1{}_2$″ lang, $^3{}_4$″ breit, auf vorderer Fläche rechter Hälfte von Mark zwischen 9. und

10. Rückenwirbel „fibrös gekernt", sehr viel Cerebrospinalflüssigkeit. Rechte Hälfte von Mark bis auf dünnen Strang comprimirt, linke Hälfte weniger. Behandlung: Caut. actuale, Eis auf Rücken, Terpentin, Nickel, Ferrum carbon., Opium. Organe fettig entartet. Bell, Edinb. Med. Journ., Vol. III, 1857, p. 331.

43. Fall. 43 Jahre. W. Vermeintliche Ursache Verkühlung. Dauer 10 Monate, beobachtet 4 Monate. Anfangs Schmerz zwischen Schultern und auf Brust, nach einigen Tagen auch in Beinen. Allmälige motorische Lähmung, 4 bis 5 Monate vor Tod Schmerz und Krämpfe, fast vollkommene Lähmung nur der Unterextremitäten, Gefühl intact, zuletzt Lähmung der Blase und Mastdarms, Reflexe erhöht, Krämpfe heftig in Abdomen und Unterextremitäten, Muskelstarre in Flexion, grosser Decubitus. Atrophie. Sitz der Geschwulst zwischen Dura und Arachnoidea, von Mark getrennt, bohnengross, von Arachnoidea ausgehend, auf Innenfläche der Dura, Mark gegen Bogen andrückend, gegenüber 2. und 3. Rückenwirbel. Fibroma? Fest, hart, schleimig, wenige Blutgefässe, weisse Fasern. ovale Kerne, Mark abgelöst an Stelle des Tumors, hier Fettkörper und körnige Massen. Behandlung: Blasenpflaster. Harnorgane in septischem Zustande, Leber fettig, Uterus mässig fibrös. Wilks, Trans. Pathol. Soc., Vol. VII, p. 37.

44. Fall. 40 J. W. Anfang nach Entbindung. Dauer 2 Jahre. Anfang mit unvollkommener Lähmung nach Entbindung, dabei heftige Schmerzen längs Rücken, motorische Lähmung, sensible Lähmung gering. Nach dreimonatlicher Behandlung konnte wieder gehen, Schmerzen blieben. Im nächsten Jahre innere Blutung, Schmerzen vermehrt, motorische Lähmung, vollkommene Lähmung der Unterextremitäten, unvollkommene der oberen Extremitäten. Gefühl der oberen und unteren Extremitäten geschwächt, Reflexe hochgradig, heftige Krämpfe und Muskelstarre der Unterextremitäten in Flexion. Decubitus colossal auf Sacrum, Trochanter blosgelegt, Tod durch Pyämie, Rücken empfindlich bei Klopfen, Urin früh alkalisch, später Cystitis. Sitz der Geschwulst zwischen Dura und Mark, beiden mässig adhärent, 1″ lang, $^1/_3$″ breit, rechte Seite des Markes theilweise umgebend, von linker Seite des Sulc. longitud. anter. bis fast zum Sulc. long. poster., Nervenwurzeln darüber ausgebreitet, rund, höckerig, weisslich, stellenweise dunkel, im Innern cystenförmige Höhle der halben Geschwulst, Cystenwände weisslich, elastisch, weich, äussere Oberfläche mit dünnem fibrösen Gewebe bedeckt, mit Geschwulst verwachsen, Cystenflüssigkeit grünlich braun durchscheinend. Mikroskopisch Fibroma; Flüssigkeit enthält zahlreiche unregelmässige Blutkörperchen, Tripelphosphatkrystalle. Risden Bennett, Trans. Pathol. Soc. of Lond., Vol. VII, 1856, p. 41.

45. Fall. W. Feuchte Wohnung. Dauer 1 Jahr, beobachtet 1 Monat. Anfangs heftiger Schmerz im Schulterblatt und Brust, linke Seite empfindlich, konnte nicht darauf liegen. 6 Monate später Schüttelfrost, Fieber, Schmerz, verminderter Kräfteverlust. Bett. Husten. 3 Monate vor Tod rechte Unterextremitäten taub. Lähmung, Ameisenkriechen, Zuckungen, dann dasselbe links bei vollkommener motorischer und Sensibilitätslähmung, Anästhesie über ganzes Abdomen, schmerzlose Entbindung, liegt vorzugsweise auf linker Seite. Gürtelgefühl, Schmerz in Magengegend. Intermitt. Schmerzen vom Schulterblatt über Brust, Zuckungen und Contraction der Unterextremitäten, vollkommene motorische Lähmung, vollkommene sensible Lähmung bis Epigastrium. Blase und Mastdarm gelähmt, Reflexe gesteigert, häufig Krämpfe, Muskelstarre in Flexion, grosser Decubitus, allgemeine Magerkeit, Druckempfindlich auf Rückenwirbel, besonders 1., 2., 3., rechts ebenso rechts von Rückgrat bis zur Scapula. Sitz von Tumor innerhalb Dura, von Arachnoidea ausgehend, 38 Mm. lang, 15 Mm. dick, rechts von Mark zwischen 2. und 3. Dorsalwirbel, länglich flach in fibröser Kapsel eingeschlossen, grauweiss, von blumenkohlartiger Oberfläche. Mikroskopisch fibröses Gewebe, abgeflachte Zellen. Mark an Druckstelle gesund, Tuberkeln in beiden Lungen. Septische Cystitis Pyelonephritis. Malmotte. Schmidt's Jahrb., Bd. 114, 1862, S. 302.

46. Fall. 69 J. M. Vermeintliche Ursache wahrscheinlicher Fall auf Rücken vor Jahren. Kräftiger Mann, Seecapitän, lange in den Tropen. Afrikanisches Fieber und Syphilis. Dauer 8 Jahre, sehr heftig 6 Jahre. 8 Jahre beobachtet. Trotz zeitweiser Erleichterung Verschlimmerung von Jahr zu Jahr. Schmerzen nur links, Lenden-, Inguinal-, Bauch-, Oberschenkel-, Scrotalgegend. Qualvoll mit Zuckungen, zuletzt unaufhörlich, kein Verlust von Muskelkraft oder Sensibilität, zuletzt mässige Abmagerung, Harnsalze und Phosphate stets in Uebermass. Sitz der Geschwulst zwischen Dura und Pia, von beiden getrennt. Oval. links von Mark scheinbar gegenüber 1. Lumbarnerv 7 Ctm. oberhalb, Ende von Mark hinter Wurzel von 12. Dorsalnerv? darüber ausgespannt. Haut mit Knoten, harte Körner enthaltend, in dünner Kapsel, Substanz röthlich. Mikroskopisch verkalktes Fibrom mit myxomat. Gewebe. Mark gegenüber Geschwulst gelinde ausgehöhlt und etwas geschwollen? oberhalb. Behandlung: Sehr viele Mittel, vor Allem Morphium Zuletzt Diagnose auf Tumor gestellt und Operation geplant, doch, da vor antiseptischer Zeit, für zu gefährlich gehalten. Tod als Folge von Erschöpfung durch Schmerzen und durch Morphinismus, Gehirnämie, allgemeine Anämie und fettige Entartung. Nicht veröffentlicht. Privat-Mittheilung von John Marshall.

Psammoma.

47. Fall. 34 J. W. Erstes Symptom 2 Monate nach Entbindung. Dauer 1 Jahr, beobachtet die ganze Zeit. Zuerst Schmerz im rechten Fuss bis Oberschenkel, zugleich Kraft gemindert. Nach 2 Wochen dasselbe links. Binnen 2 Monaten vollkommene motorische Lähmung der Beine, ebenso der Arme, später Blase und Mastdarm. Unterextremitäten hyperästhetisch. Schmerz heftig als Anfangssymptom. Reflexe erhöht. Krämpfe häufig und heftig. Muskelstarre der Beine, gegen Abdom. gezogen. Grosser Decubitus auf linken Nates. Sitz der Geschwulst zwischen Dura und Mark von dieser ausgehend. $1^1/_2$'' lang, $^3/_4$'' breit. Am 6. und 7. Cervicalwirbel zwischen 6. und 7. Cervicalnerven links vom Mark. Structur Psammoma, weiss gelappt. Stroma von zarter, fibröser Beschaffenheit. Zellenreiche Kalkmasse. Mark nach rechts gedrängt, links tiefer Eindruck, an Druckstelle verdännt, nicht erweicht. Behandlung: Blasenpflaster, Hg. bijod., Chinin. — Whipham, Trans. of the Path. Soc. of Lond. Vol. XXIV. 1873, p. 15.

48. Fall. 46 J. W. Dauer 1 Jahr, beobachtet 3 Monate. Zuerst Schmerzen in Reg. iliaca. Nachts schlimmer, 6 Monate später Ameisenkriechen in Unterextremitäten, Gürtelgeschwulst, dann allmälige Lähmung der Unterextremitäten besonders links. Vollkommene motor. und sensible Lähmung der Unterextremitäten, Blase und Mastdarm. Zeitweise Krämpfe. Decubitus. Sitz der Geschwulst zwischen Dura und Mark von beiden getrennt. Oval $1^1/_2$'' lang, $^5/_{12}$'' dick. Von Arachnoidea ausgehend zwischen zwei Nerven an linker Seite, von Mark, Hinter- und Seitensträngen comprimirend, gegenüber dem 10. und 11. Rückenwirbel Structur Psammoma, weiss, sehr weich. Mikroskopisch Fasern mit Kernen. Zellen in concentrischen Ringen, in deren Mitte Kernzellen und Kerne durchscheinend löslich in Essigsäure. Mark stark comprimirt, links durch Geschwulst ausgehöhlt. Substanz in weiche Masse verwandelt, ober- und unterhalb normal. Körper sehr hell, septische Cystitis und Pyelonephritis. — Cayley, Trans. Path. Soc. of Lond. Vol. XVI. 1865, p. 23.

49. Fall. 61 J. W. Dauer 6 Jahr, beobachtet 1 Monat. Anfangs Schwäche der Beine. Vollkommene motor. Lähmung der Unterextremitäten, unvollkommene sensibele Lähmung. Blase, Mastdarm gelähmt. Muskelstarre sehr stark in Flexion. Decubitus auf Sacrum. Allgemeine Atrophie. Sitz der Geschwulst innerhalb Dura ausgefüllt vom Lig. denticulat., getrennt von Dura und Mark, 3 Ctm. lang oval, von der Mitte nach links hinüber gelagert. Psammoma sehr fest, mikrosko-

pisch concentrische harte Körper, sichtbar nach Auflösung in Säure. Mark nach entgegengesetzter Seite gedrängt, etwas verdreht, von tief rother Farbe 2 bis 3 Ctm. weit erweicht gegenüber Mitte von Geschwulst. Lancereaux, Atlas d'Anatomie et Pathologie 1871, p. 444.

50. Fall. 63 J. W. Dauer circa $5^1/_2$ Jahr, beobachtet 4 Monat. Allmälige Schwäche der linken Unterextremitäten, Arthropathie, nach heftigen Gemüthsbewegungen rechtes Bein ergriffen, Stehen und Gehen unmöglich, Schmerz sehr heftig in linker Seite von Brust und Lumbargegend. Nagend, durch Bewegung vermehrt anfallsweise. Rechte Unterextremitäten alle Bewegungen möglich, doch sehr schwach. Vollkommene Anästhesie der linken Unterextremitäten, vollkommene motorische Lähmung, Hyperästhesie und Hyperalgesie, clonische Krämpfe durch Reflexreize. Rechte Unterextremitäten steif in Extension, linke Unterextremitäten ebenso, später beide flectirt und adducirt. Decubitus auf Sacrum, Trachanteren, Knie, Knöchel, Zehen schauderhaft. Rücken empfindlich gegen Druck auf Seiten von Proc. spinos. Im Urin Eiter und Blut. Oedem der Unterextremitäten, Sitz der Geschwulst innerhalb Dura zwischen Dura und Mark, Ovoid, 3,5 Ctm. lang, 1,5 Ctm. breit. Zwischen 8. und 9. Dorsalwirbel auf Vorderfläche von Vorder- und Seitenstrang 5 Ctm. über Conus lumbar. Structur Psammoma eingekapselt in dünner Membran. Substanz weiss, weich abgeflacht. Zellen mit Salzen. Medulla linke Hälfte zerdrückt und ausgehöhlt durch Geschwulst, Sulcus longit. nach rückwärts und rechts geschoben. An Stelle des Drucks Mark weich, grau, gelatinös. Mikroskopisch in diesem Spalt viele Decker'sche Körperchen (?) Bindegewebsfasern. Axencylinder, Nervenzellen, theils normal, theils rund etc. Oberhalb Geschwulst aufsteigende Entartung im hinteren Theil von Seitensträngen, besonders links. Pyelonephritis. Charcot, Archives de Physiologie, tome II. 1864, p. 291.

Tuberkeln.

51. Fall. 12 Jahre. Dauer 1 Jahr. Anfang mit Convulsionen im Arm gefolgt von Bewusstlosigkeit. Sitz der Geschwulst zwischen Dura und Arachnoidea, nussgross, im 3. Halswirbel. Tuberkel. Tod an Phthisis pulm. Mitgetheilt von Gendrin in Ollivier, Mal. d. l. Moëlle epin., tome II. p. 502.

52. Fall. Vermeintliche Ursache Schreck. Dauer 6 Wochen, beobachtet 5 Wochen. Anfang Fieber und Schwäche, dann Symptome von Addison'scher Krankheit. Erstes Nervensymptom konnte linken Arm nicht bewegen. Danach Chorea im linken Arm und Bein. Diese Zuckungen wurden später allgemein. Erbrechen. (Symptome von Ad-

disou's Krankheit?) Sitz der Geschwulst innerhalb Dura bohnengross. Vom Centrum des Marks rückwärts bis in Sulcus longitud. bis zur Oberfläche des Conus. Feste weisse Geschwulst, bestehend aus körnigem Gewebe, Fasern, Zellen und Cholestearin (Tuberkel?) Mark gedehnt von natürlicher Farbe und Consistenz. Gelbe Tuberkeln der Nebenniere, alte tuberculöse Pleuritis. Broadbent, Trans. of the Pathol. Soc. of London, vol. XIII. 1881, p. 246.

53. Fall. 38 J. M. Schlag auf Lumbarwirbel. Dauer 2 Jahre, beobachtet 5 Monate. Schmerz auf Sacrum und Lendengegend im Bein ausstrahlend. Später bei Niedersitzen im Tuber ischii. Vermindert kurz vor Tod. Vollkommene motorische Lähmung beider Beine. Vollkommene sensible Lähmung des linken Beins, unvollkommene des rechten Beines. Blase gelähmt. In Reg. sacral. Fontanelle. Bei Oeffnen derselben Ausfluss von dünner Flüssigkeit, später Fieber. Urin blutig kurz vor dem Tode. Beide Unterextremitäten stark ödematös. Sitz der Geschwulst innerhalb von Dura, von Arachnoidea und Dura getrennt. Ganze Länge von Cauda equina. An Stelle von Filum terminale, am meisten auf linker Seite. Gelbe Tuberkel multipel in einer Masse vereint. Mark normal, Nerven der Cauda vom Tumor eingeschlossen (?) Bögen und Wirbelkörper cariös. Fisher, Trans. of the Provinc. Medic. and Surgic. Associatione 1842 Vol. X. und Schmidt, Jahrbücher, Band 39, S. 286.

54. Fall. $1^1/_2$ J. W 2 Brüder tuberculös gestorben, andere an Krämpfen, Tetanus, Marasmus beobachtet 3 Monate. Anfang mit Husten und Schmerz bei Bewegung. Vollkommene motorische und Sensibitätslähmung der Unterextremitäten, scheinbar auch linker Oberextremität. Oberflächlicher Plantarreflex rechts vorhanden, links fehlend. Extremitäten bleiben in Flexionsstarre. Allgemeine Magerkeit. Pupillen ohne Reaction. Sitz der Geschwulst im Mark. Länge der Geschwulst 10 Mm , Dicke 9 Mm. in linkem Seitenstrang gegenüber 6. und 7. Rückenwirbel. Gelbe tuberculöse Masse, käsig und fibrös. Medulla geschwollen und erweicht auf Höhe vom 6. und 7. Rückenwirbel, im Umfang von 19 Mm. Durch Gegenwart des Tumors, rechte Hälfte auf Seite gedrückt. Stränge noch deutlich. Für Syphilis behandelt. In rechter Lungenspitze kleine Höhle. Bronchialdrüsen käsig. Kohts, Gerhardt's Handbuch der Kinderkrankheiten. Bd. 5. 1880, S. 422.

Parasitäre Geschwülste.

55. Fall. 25 J. M. Als Kind Intermittens. Dauer 8 Monate, beobachtet 4 Monate. Vermeintliche Ursache Durchnässung, Schmerz

im Nacken, am 7. Halswirbel zwischen Schulter, linke Hand, Vorder- und Oberarm, dann auch rechts. Einschnürendes Gefühl um Brust, dann Bein, erst links dann rechts gelähmt. 2 Monate vor Tod Schmerz in linker Seite zwischen 4. und 7. Rippe, schlafraubend, ziehende Schmerzen im linken Arm. Vollkommene Lähmung der Unterextremitäten, nur linke grosse Zehe noch bewegend. Anästhesie bis 7. Rippe. Später motorische und Sensibilitätslähmung in Oberextremitäten, Blase und Mastdarm gelähmt. Ein Monat vor Tod Bronchialcatarrh, später Athemnoth, keine Krämpfe. Decubitus auf Sacrum, auf linker Ferse, äusseren Fussrand und Schienbein. 7. Halswirbel druckempfindlich. Linke Pupille contrahirt, unbeweglich, rechte normal. Urin normal bis 3 Monate vor dem Tode, dann ammoniakalisch. Sitz der Geschwulst in Pia mater zwischen Dura und Mark. Dicht unter der Halsanschwellung erste Echinococcus-Cyste, die zweite $7^1/_2$ cm unterhalb der ersten beiden auf linker Seite des Markes. Beide enthielten Tochterblasen. Viel Cerebrospinalflüssigkeit. Medulla abgeflacht durch 1. Cyste hinten und links, so dass sie am oberen Ende der Impression fast durchgetheilt erschien, nur ein dünnes bandartiges Stück zurücklassend. 2. Cyste, Medulla ebenfalls comprimirend und erweichend. Blutgefässe in Nachbarschaft beider Cysten erweitert. Käsige Masse in linker Lungenspitze. Bronchitis, Pyelitis, Cystitis. Bartels, Kiel, Deutsches Archiv für klin. Med., Bd. V., 1869, S. 108.

56. Fall. 48 J. W. Mutter litt an Nervenzucken nach Nervenerschütterung 7 Jahre lang. Dauer $1^1{}_2$ Jahre. Beob. 1 Jahr. Anfangs Kopfschmerz, unsicherer Gang, Zittern der Hände. Später heftiger Schmerz in Lendengegend. Parese aller 4 Extremitäten. Gefühl normal. Epileptiforme Anfälle mit oder ohne Bewusstlosigkeit Später Parese von Blase und Mastdarm. Zucken in allen Extremitäten. Dieselben bleiben oft krampfhaft extendirt oder flectirt. Grosser Decubitus. Sitz der Geschwulst innerhalb Dura und Arachnoidea, über Mark zerstreut. Zahlreiche Cysten, grössere und kleinere, einige Cysten in Hals- und Rückentheil, viele auf der Corda, ebenso im Gehirn zahlreich. Cysticercus. Zustand des Markes erweicht. Behandlung: Blasenpflaster. Bromkali. Arsenik. Westphal, Berliner klin. Wochenschr. No. 43. 1865. S. 425.

Syphilis.

57. Fall. 53 J. W. Anfang mit Taubsein und Anästhesie über rechter Hüfte und längs Crista ilei. Rechtes Bein wurde schwach. Beide Beine nach einander gelähmt. Sitz der Geschwulst innerhalb Dura im Mark. Nussgross. $^3/_4$ Zoll lang, in rechter Lumbargegend

an hinteren Nervenwurzeln adhärent. Härtliche gelbe Substanz. Einige Gummata in Leber und Lungen. Wilks Guy's Hosp. Reports, 3. series. Vol. IX., 1863. p. 50.

58. Fall. 22 J. M. Dauer 1 Jahr. Rascher Verlauf. Heftige schiessende Schmerzen vom Sacrum in die Beine hinein. Vollk. motor. Lähmung. Decubitus. Sitz der Geschwulst zwischen Dura und Mark. Kleine Wallnuss auf Hinterfläche des Markes. Anfang der Cauda. Medulla leicht abgeflacht, sonst gesund. Leyden, Klinik der Rückenmarkskrankheiten, Bd, I., 1874, S. 468.

Gedruckt bei L. Schumacher in Berlin.

W.A.Mayr del.

Verlag von **August Hirschwald** in Berlin.

Archiv für klinische Chirurgie. Begründet von Wirkl. Geh. Rath Professor Dr. **B. v. Langenbeck.** Herausgegeben von Professor Dr. **v. Bergmann,** Prof. Dr. **Th. Billroth** und Prof. Dr. **E. Gurlt.** Erscheint in zwanglosen Heften. gr. 8. Mit Tafeln und Holzschnitten.

v. Bergmann, Geh. Med.-Rath Prof. Dr., Die Schicksale der Transfusion im letzten Decennium. Rede. 8. 1883. 60 Pf.

— — Das Verhältniss der modernen Chirurgie zur inneren Medicin. Vortrag. 8. 1886. 40 Pf.

— — Zur Erinnerung an B. v. Langenbeck. Gedächtnissrede. Mit zahlreichen Anmerkungen. gr. 8. 1888. 1 M. 20.

Brandis, Geh. San.-Rath Dr. B., Grundsätze bei Behandlung der Syphilis. Dritte verbesserte Auflage. gr. 8. 1888. 1 M. 50 Pf.

Fränkel, Dr. C., Grundriss der Bakterienkunde. Zweite Auflage. gr. 8. 1887. 8 M.

Gurlt, Geh. Med.-Rath Prof. Dr. E., Die Gelenk-Resectionen nach Schuss-Verletzungen, ihre Geschichte, Statistik, End-Resultate. gr. 8. Mit 26 Holzschn. 1879. 40 M.

— — Leitfaden für Operationsübungen am Cadaver und deren Verwerthung am lebenden Menschen. Siebente verbesserte Aufl. 1889. 4 M.

— — Handbuch der Lehre von den Knochenbrüchen. Mit zahlreichen in den Text gedruckten Abbildungen. gr. 8. 1862—65. I. Bd. 18 M. II. Bd. 1. u. 2. Abth. 19 M. 50.

— — Die Kriegs-Chirurgie der letzten 150 Jahre in Preussen. Rede. gr. 8. 1875. 1 M.

Henke, Prof. Dr. W., Topographische Anatomie des Menschen in Abbildung und Beschreibung. Atlas. (80 Tafeln.) Folio. 1879. 42 M. — Lehrbuch mit fortlaufender Verweisung auf den Atlas und mit Holzschnitten. In zwei Hälften. gr. 8. 1883/1884. 16 M.

König, Prof. Dr. Fr., Lehrbuch der speciellen Chirurgie für Aerzte und Studirende. Fünfte Auflage. gr. 8. 1889. (Im Erscheinen.)

— — Lehrbuch der allgemeinen Chirurgie für Aerzte und Studirende. gr. 8. Erste Abtheilung. 1883. 5 M. — Zweite Abtheilung. 1885. 6 M.

— — Die Tuberculose der Knochen und Gelenke. Auf Grund eigener Beobachtungen bearbeitet. 1884. gr. 8. Mit Holzschn. 4 M.

v. Langenbeck, weil. Wirkl. Geh. Rath Prof. Dr. B., Vorlesungen über Akiurgie. Mit Benutzung hinterlassener Manuscripte herausgegeben von Prof. Dr. Gluck. gr. 8. Mit Portrait. 1888. 15 M.

Liebreich, Prof. Dr. Rich., Atlas der Ophthalmoscopie. Darstellung des Augengrundes im gesunden und krankhaften Zustande, enthaltend 12 Tafeln mit 59 Fig. in Farbendruck. Dritte Auflage. Fol. 1885. 32 M.

Orth, Prof. Dr. Joh., Lehrbuch der speciellen pathologischen Anatomie. I. Band. gr. 8. Mit 223 Holzschn. 1887. 26 M.

Schweigger, Prof. Dr. C., Handbuch der Augenheilkunde. Fünfte Auflage. gr. 8. Mit 37 Holzschnitten. 1885. 12 M.

Virchow, Geh. Med.-Rath Professor Dr. Rud., Die Sections-Technik im Leichenhause des Charité-Krankenhauses, mit besonderer Rücksicht auf gerichtsärztliche Praxis erörtert. Im Anhange: Das Regulativ vom 15. Febr. 1875. Dritte Auflage. gr. 8. Mit 1 lithogr. Tafel. 1884. 3 M.

Wölfler, Prof. Dr. A., Die chirurgische Behandlung des Kropfes. gr. 8. 1887. 2 M. 40.

Gedruckt bei L. Schumacher in Berlin.

COLUMBIA UNIVERSITY LIBRARIES

This book is due on the date indicated below, or at the expiration of a definite period after the date of borrowing, as provided by the library rules or by special arrangement with the Librarian in charge.

DATE BORROWED	DATE DUE	DATE BORROWED	DATE DUE
C28(1149)100M			

Stockton, Calif.

COLUMBIA UNIVERSITY LIBRARIES (hsl,stx)
RD 673 G74 1889 C.1
Ein Fall von R uckenmarksgeschwulst mit
2002435152

G74
RD673 1889

Gowers

Ein fall fon rückenmarksgeschwulst
mit heilung durch exstirpation.

DEC 11 1950
C. U. BINDERY

RD673 G74
1889